УДК616.13-005.4-073-089
https://doi.org/10.31612/2616-4868.6.2025.05

СУЧАСНІ СТРАТЕГІЇ АНЕСТЕЗІЇ ЧЕРЕЗШКІРНОЇ ТРАНСЛЮМІНАРНОЇ АНГІОПЛАСТИКИ У ПАЦІЄНТІВ ПРИ ХРОНІЧНІЙ ІШЕМІЇ НИЖНІХ КІНЦІВОК

Віталій С. Мирона, Володимир І. Черній, Олег І. Наболотний

Державна наукова установа «Центр інноваційних технологій охорони здоров'я» Державного управління справами, м. Київ, Україна

Резюме

Вступ. Хронічна ішемія нижніх кінцівок є тяжким проявом периферичної артеріальної патології, що супроводжується високими ризиками ускладнень, інвалідизації та летальності. Черезшкірна транслюмінарна ангіопластика є сучасним методом лікування ХІНК, проте вибір оптимальної анестезії досі залишається предметом клінічних дискусій.
Мета. Оцінити ефективність місцевої інфільтраційної анестезії з аналгоседацією порівняно з ультразвуково-навігованою блокадою стегнового нерва (*nervus femoralis*) та сідничного нерва в підколінній ямці (*nervus ischiadicus fossa poplitea*) у пацієнтів із хронічною ішемією нижніх кінцівок під час виконання черезшкірної транслюмінарної ангіопластики судин нижніх кінцівок.
Матеріали та методи. До проспективного рандомізованого дослідження включено 50 пацієнтів із хронічною ішемією нижньої кінцівки (стадії за Rutherford 3-6), які підлягали черезшкірній транслюмінарній ангіопластиці. Хворих було розподілено на дві рівні групи (по 25 осіб) залежно від обраного методу знеболення шляхом випадкової вибірки: у групі І застосовували місцеву інфільтраційну анестезію з аналгоседацією, у групі ІІ – провідникову анестезію під ультразвуковим контролем (блокади *n. femoralis* та *n. ischiadicus* у підколінній ямці). Оцінювали інтенсивність болю за візуальною аналоговою шкалою болю, потребу в опіоїдах, гемодинамічні показники, тривалість хірургічного втручання, потребу у зміні хірургічної тактики та переходу до конверсії та наявність ускладнень.
Результати. У групі ПА зареєстровано достовірно нижчий рівень болю на всіх етапах спостереження ($p<0,01$), меншу потребу у фентанілі під час операції (28% проти 72%, $p<0,01$) та морфіні після неї (32% проти 84%, $p<0,001$), стабільнішу гемодинаміку протягом процедури ($p<0,05$). Середня тривалість втручання була коротшою на 8 хв, частота конверсії до загальної анестезії – нижчою (4% проти 8%). Жодних побічних ефектів або ускладнень у жодній групі не зафіксовано.
Висновки. Провідникова анестезія під контролем ультразвуку є ефективним і безпечним методом знеболення при черезшкірній транслюмінарній ангіопластиці у пацієнтів з хронічною ішемією нижньої кінцівки. Порівняно з місцевою анестезією з аналгоседацією, вона забезпечує кращу анальгезію, стабільніші гемодинамічні показники, знижує потребу в наркотичних анальгетиках, скорочує тривалість втручання та зменшує ймовірність переходу до загальної анестезії. Такий підхід є доцільним для використання у пацієнтів із високим анестезіологічним ризиком під час ендоваскулярних втручань

Ключові слова: **ультразвукова навігація, нервові блокади, анальгоседація, гемодинамічна стабільність, післяопераційний біль, потреба в опіоїдах, тривалість втручання, регіонарне знеболення**

ВСТУП

Хронічна ішемія нижніх кінцівок (ХІНК) – одне з найтяжчих проявів периферичної артеріальної патології, що асоціюється з високим ризиком інвалідизації та летальності [2, 3]. Попри значний розвиток ендоваскулярних методів лікування, у тому числі черезшкірної транслюмінарної ангіопластики (ЧТА), вибір оптимального методу анестезії залишається предметом клінічного обговорення [1, 4].

Регіонарна анестезія, зокрема блокада периферичних нервів під ультразвуковою навігацією, демонструє перспективні результати у знеболенні та зниженні інтра- та післяопераційних ускладнень [5, 7, 9, 10]. Особливу увагу останнім часом

приділяють поплітеальному блоку сідничного нерва (*n. ischiadicus*) як ефективному підходу до знеболення у пацієнтів із критичною ішемією нижніх кінцівок, які проходять ендоваскулярне втручання [6, 8, 12-13].

На фоні прогресуючої ішемії тканин та супутніх захворювань (цукровий діабет, серцева недостатність) пацієнти з ХІНК мають високий анестезіологічний ризик, що обмежує можливість застосування загальної анестезії [4, 14]. Знеболення на тлі місцевої інфільтраційної анестезії часто є недостатнім, що вимагає додаткової седації або переходу на інші методики [1, 16].

У літературі також описано переваги блокади периферичних нервів у вигляді зниження потреби в опіоїдах, стабілізації гемодинаміки та скорочення терміну перебування у стаціонарі [5, 7, 11].

Незважаючи на наявні публікації, дослідження, які порівнюють ефективність ультразвуково-навігованої провідникової анестезії та місцевої інфільтраційної анестезії з аналгоседацією при ЧТА у пацієнтів з ХІНК, залишаються обмеженими за кількістю та неоднозначними за результатами [8, 10, 17].

Отже, пошук найбільш ефективного, безпечного та контрольованого анестезіологічного підходу при ЧТА у пацієнтів з ХІНК є актуальним і клінічно значущим.

МЕТА

Порівняти ефективність двох протоколів анестезії – місцевої анестезії з аналгоседацією та блокади стегнового нерва (*n. femoralis*) і сідничного нерва в підколінній ямці (*n. ischiadicus fossa poplitea*) під ультразвуковим контролем – у пацієнтів з хронічною ішемією нижніх кінцівок під час проведення черезшкірної транслюмінарної ангіопластики судин нижніх кінцівок.

МАТЕРІАЛИ ТА МЕТОДИ

У дослідження включено 50 пацієнтів з ХІНК (стадія Rutherford 3-6) [17] (табл. 2), яким проводилась планова ЧТА артерій нижніх кінцівок. Пацієнти були рандомізовані на дві групи: Група 1 (контрольна) – 25 пацієнтів: місцева інфільтраційна анестезія (МА) з аналгоседацією (пропофол ± фентаніл). Група 2 (дослідна) – 25 пацієнтів: блокада стегнового (*n. femoralis*) та сідничного нерва в підколінній ямці (*n. ischiadicus fossa poplitea*) під ультразвуковою навігацією (лінійний датчик 10-15 МГц апарат SONOSCAPE X3 Portable Ultrasound Scanner).

Критерії включення: пацієнти ≥18 років з ХІНК (Rutherford 3-6), інформована згода, відсутність протипоказань до втручання.

Критерії виключення: алергія на місцеві анестетики, коагулопатія (МНО >1,5; тромбоцити <50×109/л), інфекція в зоні ін'єкції, відмова від участі. Пацієнтів, включених у дослідження, ми розподіляли в залежності від методу анестезії, який використовувався при проведенні оперативного втручання.

Група I: премедикація – пантопразол 40 мг в/в, ондансетрон 8 мг в/в; місцева інфільтрація 1% лідокаїну (80 мг); седація: пропофол болюсно 0,5-1 мг/кг, інфузія 1-3 мг/кг/год, фентаніл при ВАШ ≥5 (1-2 мкг/кг).

Група II: премедикація – пантопразол, ондансетрон; блокада *n. femoralis* – 10 мл 0,33% ропівакаїну; блокада *n. ischiadicus fossa poplitea* – 10 мл 0,33% ропівакаїну (7.5 мг). Інфільтрація місця пункції – лідокаїн 1% (80 мг).

Усім пацієнтам – антибіотикопрофілактика (цефазолін 1000 мг в/в за 30 хв до втручання), інфузія інфулгану (1000 мг), інфузійна терапія фізіологічний р-н 400 мл в/в. симптоматична корекція гемодинаміки. При ВАШ ≥5 – фентаніл в/в. Резервна седація – пропофол.

В усіх пацієнтів здійснювався моніторинг SpO_2, АТ, ЕКГ, ЧСС, глюкози, кортизолу.

Критерії оцінки ефективності. Первинні кінцеві точки: рівень болю за ВАШ; гемодинамічна стабільність, рівень глюкози, кортизолу, потреба в опіоїдах, тривалість перебування в стаціонарі, ускладнення (нудота, блювання, інфекції, неврологічні порушення, конверсія). Статистичний аналіз проводився за допомогою програмного забезпечення RStudio (версія 4.5.1). Для порівняння категоріальних змінних застосовувався критерій Хі-квадрат Пірсона (з поправкою Єтса). Р-значення менше 0,05 вважалося статистично значущим.

РЕЗУЛЬТАТИ

Проведено дослідження порівняння ефективності анестезіологічного забезпечення ЧТА судин нижніх кінцівок: група I та група II та ПА під УЗ-навігацією у пацієнтів з ХІНК. Результати за групами згідно класифікації Rutherford представлені у таблиці 1. Результати щодо супутньої патології у досліджуваних групах представлені у таблиці 2.

Пацієнти обох груп були однорідними за показниками віку та ваги, тобто статистично не відрізнялися p>0,05 (табл. 3).

Гемодинамічні параметри (рис. 1, 2 та 3) у пацієнтів I групи (місцева анестезія) систолічний АТ на початку операції був вищим, ніж у II групі (163,0±16,3 мм рт.ст. проти 153,6±12,8 мм рт.ст., p=0,03). Впродовж операції гемодинаміка у групі з провідниковою анестезією під УЗ-навігацією залишалася більш стабільною. Зокрема, через 15 хв систолічний АТ був нижчим у II групі (141,7±9,6 проти 153,8±12,7 мм рт.ст., p=0,001). Аналогічна тенденція спостерігалась і на інших етапах операції (45 хв, 1 год, кінець операції, 1 год після операції), як по систолічному, так і по діастолічному АТ (p<0,05).

Таблиця 1

Розподіл пацієнтів за класифікацією Rutherford у досліджуваних групах

Класифікація за Rutherford	Група I Місцева анестезія	Група II Провідникова під УЗ –контролем (блок: *n. femoralis n. ishiadicus fossa poplitea*)
	N/%	N/%
0	-	-
1	-	-
2	-	-
3	5 (20%)	5/20%
4	10 (40%)	8/32%
5	5/20%	8/32%
6	5/20%	6/16%

Таблиця 2

Розподіл пацієнтів за супутньою патологією

Нозологія	Група I місцева анестезія	Група II Провідникова під УЗ-навігацією (блок: *n. femoralis n. ishiadicus fossa poplitea*)
	Абс./%	Абс./%
Ішемічна хвороба серця (ІХС)	23/92%	24/96%
Інфаркт міокарда (ІМ) в анамнезі	3/12%	4/16%
Порушення ритму (ФП)	3/12%	3/12%
Гіпертонічна хвороба (ГХ)	25/100%	25/100%
ГПМК в анамнезі	4/16%	3/12%
Цукровий діабет (ЦД)	10/40%	12/ 48%
Серцева недостатність (СН)	11/44%	10/40%
Хронічна хвороба нирок (ХХН)	1/4%	2/8%
Тютюнопаління	19/76%	17/68%

Таблиця 3

Розподіл пацієнтів за віком, вагою та статтю

Показник	Група I Місцева анестезія	Група II Провідникова анестезія під УЗ-навігацією
Вік	69,9±8,0	69,3±8,4
Вага	82,1±10,1	79,9±8,9
ч/ж	19/6	17/8

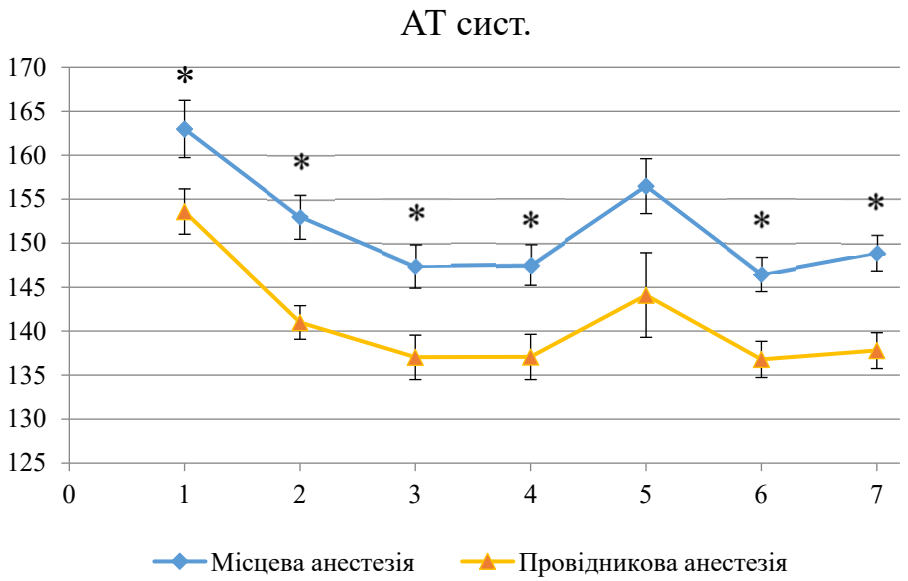

Рисунок 1. Динаміка АТ- систолічний[1].

Примітка[1].

Зміни систолічного АТ у хворих за умов місцевої або провідникової анестезії. Дані представлено у вигляді M±SE.

1 – початок операції; 2 – 15 хв операції; 3 – 45 хв операції; 4 – 1 год операції; 5 – 1 год 30 хв; 6 – кінець операції; 7 – 1 год після операції. * ≤ 0,05 за критерієм Манна-Уітні або ANOVA.

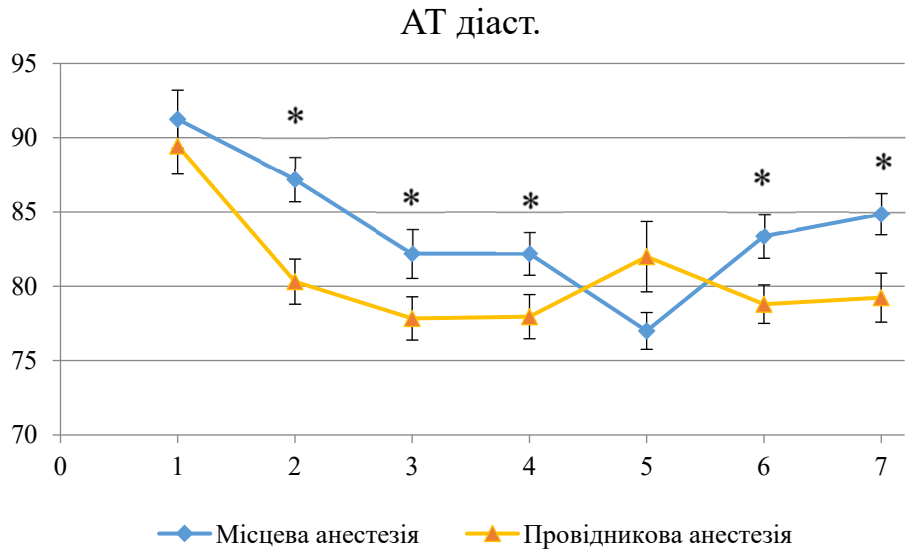

Рисунок 2. Динаміка АТ-діастолічний[2].

Примітка[2]

Зміни діастолічного АТ у хворих за умов місцевої або провідникової анестезії. Дані представлено у вигляді M±SE.
1 – початок операції; 2 – 15 хв операції; 3 – 45 хв операції; 4 – 1 год операції; 5 – 1 год 30 хв; 6 – кінець операції; 7 – 1 год після операції. * ≤ 0,05 за критерієм Манна-Уітні або ANOVA.

Динаміка ЧСС (рис. 3) між групами достовірно не відрізнялася у більшості точок спостереження. Єдиною точкою з статистично значущою різницею була початкова ЧСС: в II групі вона була вищою (80,0 проти 76,5 уд/хв; p=0,02).

За шкалою ВАШ (рис. 4) інтенсивність болю була суттєво нижчою у групі з провідниковою анестезією під УЗ-навігацією на всіх етапах спостереження (розріз, 15 хв, 45 хв, 1 год, 1 год після операції, 3, 6 год усі – p<0,01). У I групі пацієнти демонстрували вищі показники болю, що потребувало частішого застосування фентанілу інтраопераційно.

Пацієнти, яким проводилась провідникова анестезія, значно рідше потребували внутрішньовенного введення фентанілу під час ЧТА порівняно з тими, хто отримував місцеву інфільтраційну анестезію з аналгоседацією (28% проти 72%, p<0,01) Застосування морфіну в ранньому післяопераційному періоді, значно частіше спостерігалося у пацієнтів, яким проводилась місцева анестезія з аналгоседацією, у порівнянні з групою провідникової анестезії: 84% проти 32%, (p < 0,001). Сумарно пацієнтам групи 1 було введено 3600 мг пропофолу, пацієнтам групи 2-3000 мг пропофолу, що на 16,7% менше у порівнянні із групою 1. Статистичної значущості не досягнуто (p>0,05).

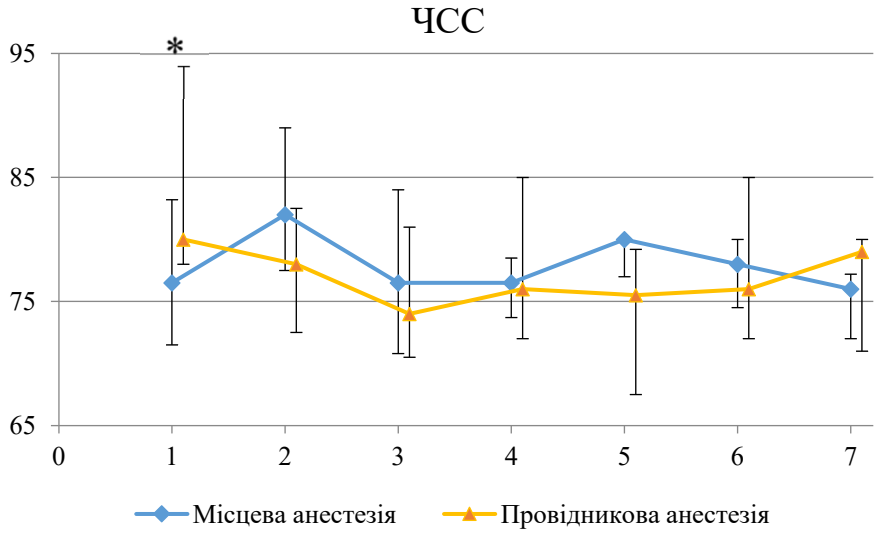

Рисунок 3. Динаміка ЧСС[3].

Примітка[3]

ЧСС у хворих за умов місцевої або провідникової анестезії. Дані представлено у вигляді Me [Q1–Q3].
1 – початок операції; 2 – 15 хв операції; 3 – 45 хв операції; 4 – 1 год операції; 5 – 1 год 30 хв; 6 – кінець операції; 7 – 1 год після операції. * ≤ 0,05 за критерієм Манна-Уітні або ANOVA.

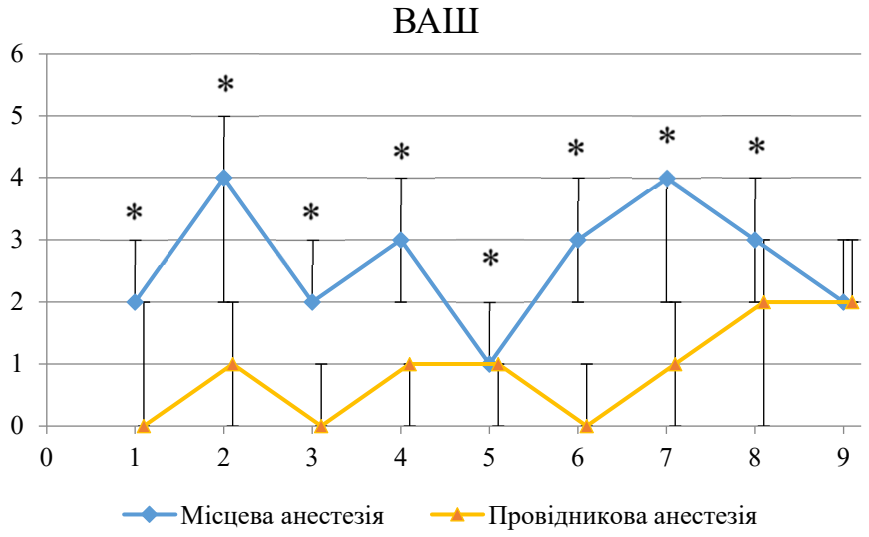

Рисунок 4. Динаміка ВАШ[4].

Примітка[4]
Результати оцінки болю за шкалою ВАШ у хворих за умов місцевої або провідникової анестезії. Дані представлено у вигляді Me [Q1–Q3]. Примітка: 1 – початок операції; 2 – 15 хв операції; 3 – 45 хв операції; 4 – 1 год операції; 5 – кінець операції; 6 – 1 год після операції; 7 – 3 год після операції; 8 – 6 год після операції; 9 – 9 год після операції. * ≤ 0,05 за критерієм Манна-Уітні.

Гормональні та метаболічні показники рис. 5. рівень кортизолу на розрізі та 1 год після операції мав тенденцію до нижчих значень у групі провідникової анестезії під УЗ-навігацією, проте статистичної значущості не досяг (p>0,05).

Тривалість оперативного втручання у групі II була коротшою на 8 хв, проте статистичної значущості не досягнуто (p>0,05). Однак це можна обґрунтувати усуненням больової імпульсації на великій ділянці та досягнення стабільної міорелаксації провідниковими методами знеболення під УЗ-навігацією, що значно підвищує ефективність маніпуляції, закономірно зменшує оперативний час.

У жодного пацієнта не було виявлено нудоти, блювання, інфекцій або неврологічних симптомів. Конверсія: пацієнти групи МА – 8%, у групі ПА під УЗ-навігацією – 4%.

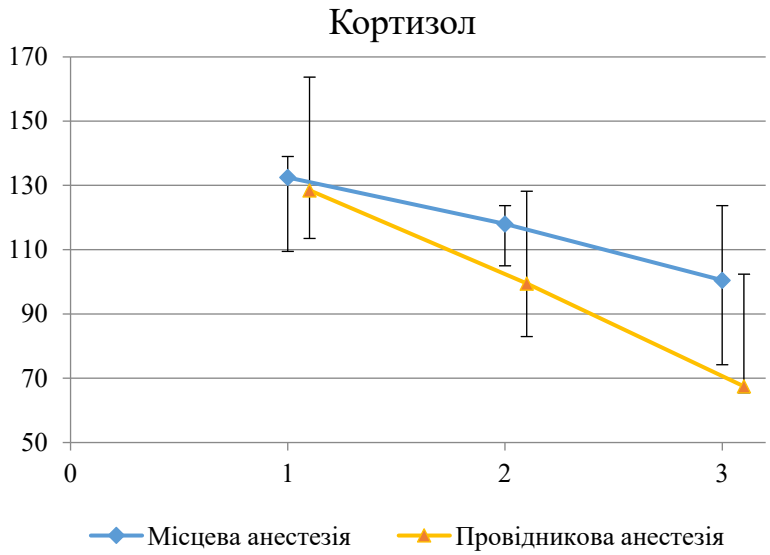

Рисунок 5. Динаміка рівня кортизолу[5].

Примітка[5]
Зміни рівня кортизолу у хворих за умов місцевої або провідникової анестезії. Дані представлено у вигляді Me [Q1–Q3].
1 – розріз; 2 –1 год операції; 3 – 1 год після операції.

ДИСКУСІЯ

ПА, зокрема, проведення блокади *n. femoralis* та *n. ischiadicus fossa poplitea* під УЗ-навігацією, зарекомендували себе, як сучасні та ефективні методи знеболення при ЧТА. Порівняно з МА, ПА створює умови для стабільного операційного поля, що критично важливо при виконанні мікроманіпуляцій із мікрокатетерами, стентами та іншими ендоваскулярними інструментами.

Однією з головних переваг ПА є забезпечення повної іммобілізації кінцівки завдяки м'язовій релаксації. У той час як при МА рефлекторна рухова активність пацієнта може ускладнити хід операції, зокрема призводити до дисекції або неадекватного позиціонування пристроїв, ПА унеможливлює подібні ризики. Окрім того, ПА зменшує артеріальний вазоспазм, що дозволяє хірургу більш точно оцінити рівень реперфузії без артефактів.

Завдяки надійній блокаді ноцицепції ПА забезпечує тривале (4-12 годин) знеболення без необхідності повторного введення препаратів або застосування седації. Це особливо важливо при довготривалих процедурах та мультисегментарних ураженнях. На відміну від МА, коли больова реакція під час введення контрасту чи балонної дилатації може викликати рухи пацієнта та спотворення зображення, при ПА пацієнт залишається спокійним, навіть має змогу стежити за процедурою на моніторі.

У хворих із супутньою патологією, зокрема ІХС, ПА демонструє додаткові переваги завдяки зменшенню симпатичної відповіді, що проявляється у стабільній гемодинаміці. У нашому дослідженні рівні АТ у пацієнтів із ПА були статистично значуще стабільнішими на всіх етапах операції. Додатковим фактором безпеки є застосування похідних ропівакаїну, що вважаються одними із найбільш кардіобезпечних і найменш кардіотоксичних місцевих анестетиків серед амідних похідних. Це має особливе значення у пацієнтів із ішемічною хворобою серця та серцевою недостатністю, оскільки знижує ризик розвитку серцево-судинних ускладнень та забезпечує оптимальний профіль безпеки [13, 14].

Ще однією перевагою є зниження потреби в системних анальгетиках та седації, що потенційно зменшує частоту побічних ефектів та ускладнень [9, 12]. Також варто відзначити швидке відновлення рухової активності після ПА – пацієнти здатні активно рухати кінцівкою вже через 7-9 годин, що позитивно впливає на профілактику тромбозів глибоких вен.

У випадках, коли під час ЧТА виникає потреба в екстреній конверсії до відкритого втручання (розшарування, тромбоз, анатомічні перешкоди), пацієнти з провідниковою анестезією мали перевагу. У нашому дослідженні конверсії потребували 2 пацієнти в МА-групі (8%) і 1 – у групі ПА (4%). ПА дозволяє розпочати хірургічне втручання без затримки та без переходу на загальну анестезію, що особливо важливо у пацієнтів із високим хірургічним ризиком [6, 10, 11].

Отже, провідникова анестезія під УЗ-навігацією є не лише ефективною альтернативою місцевій інфільтраційній анестезії, але й забезпечує більшу безпеку, кращий контроль болю, стабільну гемодинаміку та знижує потребу в конверсії та переході до загального знеболення. Це особливо важливо для пацієнтів із тяжкою супутньою патологією та високим ризиком інтраопераційних ускладнень.

ВИСНОВКИ

Результати проведеного дослідження свідчать, що провідникова анестезія під контролем ультразвукової навігації (блокада *nervus femoralis* та *nervus ischiadicus* у підколінній ямці) є більш ефективним та безпечним методом анестезіологічного забезпечення при черезшкірній транслюмінарній ангіопластиці судин нижніх кінцівок у пацієнтів із хронічною ішемією нижніх кінцівок, порівняно з місцевою інфільтраційною анестезією у поєднанні з аналгоседацією. Знеболюючий ефект у групі провідникової анестезії був достовірно кращим, що підтверджується значно нижчими значеннями візуальної аналогової шкали болю (1,2 ± 0,6 проти 4,1 ± 1,3; $p<0,001$), а також меншою потребою в інтраопераційному введенні фентанілу (28% проти 72%; $p<0,01$). Провідникова анестезія забезпечувала вищий рівень гемодинамічної стабільності впродовж усього втручання, що особливо важливо для пацієнтів із супутньою серцево-судинною патологією. Крім того, у ранньому післяопераційному періоді було зафіксовано істотне зменшення потреби в наркотичних анальгетиках: морфін призначався лише 32% пацієнтів проти 84% у групі місцевої анестезії ($p<0,001$), що потенційно знижує ризик опіоїд-індукованих ускладнень. Середня тривалість оперативного втручання в групі провідникової анестезії була коротшою (60 хв проти 68 хв), ймовірно завдяки стабільній анальгезії, кращій іммобілізації кінцівки та міорелаксації, що полегшує технічне виконання ангіопластики. Частота необхідності переходу до загальної анестезії також була нижчою (4% проти 8%), що свідчить про вищу надійність регіонарної анестезії. Важливо підкреслити, що застосування провідникової анестезії дозволяло ефективніше контролювати больовий синдром під час критичних етапів втручання (введення контрастної речовини, дилатація оклюзії) без потреби в глибокій седації, що має особливе клінічне значення для пацієнтів старшого віку з поліморбідністю.

Перспективи подальших досліджень. Отримані результати підтверджують клінічну доцільність застосування провідникової анестезії під контролем ультразвукової навігації під час черезшкірної транслюмінарної ангіопластики у пацієнтів із хронічною ішемією нижніх кінцівок. Водночас для подальшої оптимізації анестезіологічного супроводу та підвищення безпеки й ефективності ендоваскулярних втручань необхідне проведення розширених досліджень із включенням більшої кількості пацієнтів різного ступеня ішемії та поліморбідного профілю, що дозволить визначити ефективність досліджуваних методів знеболення в окремих клінічних підгрупах.

У майбутніх роботах доцільно зосередитися на вивченні довгострокових наслідків застосування різних анестезіологічних протоколів, включно з частотою повторних втручань, відновленням функціональної активності та якістю життя пацієнтів. Важливим напрямом також є порівняльна оцінка ефективності провідникової анестезії щодо альтернативних регіонарних методик, зокрема блокади поперекового сплетення або комбінованих технік. Окремої уваги заслуговує економічний аналіз витрат і ресурсів, пов'язаних із застосуванням різних методів знеболення, з урахуванням можливого скорочення тривалості госпіталізації та зниження частоти ускладнень. Ці дані можуть слугувати підґрунтям для розробки практичних клінічних настанов щодо вибору оптимальної анестезіологічної тактики при ендоваскулярних втручаннях у пацієнтів із периферичною артеріальною патологією.

ФІНАНСУВАННЯ ТА КОНФЛІКТ ІНТЕРЕСІВ

Автори підтверджують відсутність конфліктів інтересів. Всі автори дали згоду на публікацію цього рукопису. Надані рукописи роботи виконані за рахунок державного фінансування в ході реалізації завдань науково-дослідної роботи наукового відділу організації медичної допомоги ДНУ «Центр інноваційних технологій охорони здоров'я» ДУС «Медико-соціальне обґрунтування, розробка та запровадження моделі «Центр інноваційних технологій охорони здоров'я» на основі триєдності науки, освіти та практики в роботу багатопрофільного закладу охорони здоров'я і визначення її ролі у формуванні єдиного медичного простору» (термін виконання 2025-2029 рр., № державної реєстрації 0125U0000318).

ДОТРИМАННЯ ЕТИЧНИХ НОРМ

Автори підтверджують, що проведення дослідження відповідало етичним принципам, викладеним у Гельсінкській декларації Всесвітньої медичної асоціації (редакція 2013 року), щодо досліджень за участю людини, а також чинним міжнародним і національним нормативно-правовим актам у сфері біоетики. Усі процедури, що передбачали участь людини як суб'єкта дослідження, були схвалені відповідним етичним комітетом та здійснювалися з дотриманням належних стандартів клінічної та дослідницької практики. До включення у дослідження кожному учасникові надавалась повна інформація про мету, методику, потенційні ризики та очікувані переваги участі. Письмова інформована згода була отримана від усіх респондентів до початку збору даних. Участь у дослідженні була добровільною, і кожен учасник мав право відмовитися від подальшої участі на будь-якому етапі без необхідності пояснення причин.

Незважаючи на те, що це дослідження не передбачало залучення лабораторних тварин, автори декларують дотримання Міждисциплінарних принципів і положень щодо використання тварин у дослідженнях, тестуваннях та освітніх програмах, опублікованих Комітетом із досліджень на тваринах при Академії наук у м. Нью-Йорк, як свідчення прихильності до етичних стандартів у всіх сферах біомедичних досліджень.

Збір і обробка персональних даних здійснювалися анонімно відповідно до вимог чинного законодавства України та міжнародного нормативу щодо захисту персональних даних, зокрема Загального регламенту захисту даних ЄС (GDPR, 2016/679). Вся отримана інформація використовувалася виключно в межах цього дослідження та була узагальнена для статистичного аналізу з метою збереження конфіденційності та приватності учасників.

ВНЕСОК АВТОРІВ

Мирона В. С.[A, B, C, D]

Черній В. І.[F]

Наболотний О. І.[E]

REFERENCES

1. Fraser, K., & Raju, I. (2015). Anaesthesia for lower limb revascularization surgery. BJA Education, 15(5), 225-230. https://www.bjaed.org/article/S2058-5349(17)30130-0/fulltext
2. Shu, J., & Santulli, G. (2018). Update on peripheral artery disease: Epidemiology and evidence-based facts. Atherosclerosis, 275, 379-381. https://doi.org/10.1016/j.atherosclerosis.2018.05.033

3. Conte, M. S., Bradbury, A. W., Kolh, P., White, J. V., Dick, F., Fitridge, R., Mills, J. L., Ricco, J.-B., Suresh, K. R., Murad, M. H., & GVG Writing Group. (2019). Global vascular guidelines on the management of chronic limb-threatening ischemia. Journal of Vascular Surgery, 69(6S), 3S-125S.e40. https://doi.org/10.1016/j.jvs.2019.02.016
4. Schmidt, A. P., Del Maschi, M. M., & Andrade, C. F. (2024). Anesthetic management for lower extremity vascular bypass procedures: The impact of general or regional anesthesia on clinical outcomes. Vascular, 32(6), 1191-1201. https://doi.org/10.1177/17085381231193492
5. Garcia Tomas, V., Hollis, N., & Ouanes, J.-P. P. (2022). Regional anesthesia for vascular surgery and pain management. Anesthesiology Clinics, 40(4), 751-773. https://doi.org/10.1016/j.anclin.2022.08.016
6. Qato, K., Nguyen, N., Bouris, V., Conway, A., Ehidom, C., Leung, T., Giangola, G., & Carroccio, A. (2021). Outcomes of endovascular management of isolated profunda femoris artery occlusive disease. Annals of Vascular Surgery, 72, 244-252. https://doi.org/10.1016/j.avsg.2020.08.138
7. Discalzi, A., Maglia, C., Nardelli, F., Mancini, A., Rossato, D., Muratore, P., Gibello, L., Gobbi, F., & Calandri, M. (2024). Endovascular revascularization of critical limb ischemia: The role of ultrasound-guided popliteal sciatic nerve block for the procedural pain management. European Radiology, 34(1), 287-293. https://doi.org/10.1007/s00330-023-09988-0
8. Discalzi, A., Maglia, C., Nardelli, F., Mancini, A., Rossato, D., Muratore, P., Gibello, L., Gobbi, F., & Calandri, M. (2024). Endovascular revascularization of critical limb ischemia: The role of ultrasound-guided popliteal sciatic nerve block for the procedural pain management. European Radiology, 34(1), 287-293. https://doi.org/10.1007/s00330-023-09988-0
9. Oguslu, U., Gümüş, B., & Danışan, G. (2023). Ultrasound-guided popliteal sciatic nerve block: A minimally invasive method for pain control during endovascular treatment of critical limb ischemia. Journal of Vascular and Interventional Radiology, 34, 1690-1696. https://doi.org/10.1016/j.jvir.2023.06.033
10. Admiraal, M., Marhofer, P., Hopkins, P. M., & Hollmann, M. W. (2024). Peripheral regional anaesthesia and outcomes: A narrative review of the literature from 2013 to 2023. British Journal of Anaesthesia, 132(5), 1082-1096. https://doi.org/10.1016/j.bja.2023.10.013
11. Das, S., Mohanty, C. R., Singh, N., & Radhakrishnan, R. V. (2022). Ultrasonic ischial nerve block for analgesia during endovascular treatment of below-knee arterial occlusions. Journal of Vascular and Interventional Radiology, 33(8), 1001. https://doi.org/10.1016/j.jvir.2022.04.020
12. Tureli, D., Deniz, S., Unlukaplan, A., & Oguzkurt, L. (2018). Ultrasound-guided popliteal sciatic block provides adequate analgesia during urgent endovascular treatment of critical limb ischemia with resting pain. Cardiovascular and Interventional Radiology, 41(1), 43-48. https://doi.org/10.1007/s00270-017-1802-2
13. Danışan, G., & Taydaş, O. (2022). Ultrasound-guided subgluteal sciatic nerve block for pain management during endovascular treatment for below-the-knee arterial occlusions. Journal of Vascular and Interventional Radiology, 33, 279-285. https://doi.org/10.1016/j.jvir.2021.10.018
14. Al Harbi, M. K., Alshaghroud, S. M., Aljahdali, M. M., Ghorab, F. A., Baba, F., Al Dosary, R., & Bahadeq, M. (2023). Regional anesthesia for geriatric population. Saudi Journal of Anaesthesia, 17(4), 523-532. https://doi.org/10.4103/sja.sja_424_23
15. David, S. N., Varghese, D. C., & Valiaveedan, S. (2021). What is the minimum effective anesthetic volume (MEAV90) of 0.2% ropivacaine required for ultrasound-guided popliteal-sciatic nerve block? Journal of Anaesthesiology Clinical Pharmacology, 37, 402-405. https://doi.org/10.4103/joacp.JOACP_34_19
16. Flaherty, J., Horn, J.-L., & Derby, R. (2014). Regional anesthesia for vascular surgery. Anesthesiology Clinics, 32(3), 639-659. https://doi.org/10.1016/j.anclin.2014.05.002
17. Ferlini Cieri, I., Rodriguez Alvarez, A. A., Patel, S., Boya, M., Nurko, A., Teeple, W., & Dua, A. (2025). Association of chronic limb ischemia Rutherford classification with clinical outcomes following lower extremity revascularization. Annals of Vascular Surgery, 113, 227-234. https://doi.org/10.1016/j.avsg.2025.01.020

Abstract

MODERN ANESTHESIA STRATEGIES FOR PERCUTANEOUS TRANSLUMINAL ANGIOPLASTY IN PATIENTS WITH CHRONIC LOWER LIMB ISCHEMIA

Vitalii S. Myrona, Volodymyr I. Cherniy, Oleh I. Nabolotnyi

State Institution of Science «Center of innovative healthcare technologies» State Administrative Department, Kyiv, Ukraine

Introduction. Chronic lower limb ischemia represents a severe manifestation of peripheral arterial disease, associated with elevated risks of complications, disability, and mortality. Percutaneous transluminal angioplasty is a modern treatment option for such patients; however, the choice of optimal anesthesia remains a matter of ongoing clinical debate.

Aim. To evaluate the effectiveness of local infiltration anesthesia combined with analgesic sedation compared to ultrasound-guided nerve block of the femoral nerve (*nervus femoralis*) and the sciatic nerve in the popliteal fossa (*nervus ischiadicus fossa poplitea*) in patients with chronic lower limb ischemia undergoing percutaneous transluminal angioplasty of the lower limb arteries.

Materials and methods. This prospective randomized study included 50 patients with chronic lower limb ischemia (Rutherford stages 3-6) scheduled for percutaneous transluminal angioplasty. Participants were randomly assigned to two equal groups (n = 25) based on the chosen anesthesia technique. Group I received local infiltration anesthesia with analgesic sedation, while Group II underwent ultrasound-guided conduction anesthesia (blockade of the *nervus femoralis* and *nervus ischiadicus* in the popliteal fossa). Pain intensity was assessed using the visual analogue scale, and additional parameters included the need for opioid analgesics, intraoperative hemodynamic stability, procedure duration, the need for surgical strategy modification or conversion to general anesthesia, and the incidence of complications.

Results. Patients in the conduction anesthesia group reported significantly lower pain levels at all observation stages ($p < 0.01$), a reduced need for intraoperative fentanyl (28% vs. 72%, $p < 0.01$) and postoperative morphine (32% vs. 84%, $p < 0.001$), as well as more stable hemodynamic parameters during the procedure ($p < 0.05$). The mean procedure duration was 8 minutes shorter, and the conversion rate to general anesthesia was also lower (4% vs. 8%). No adverse events or complications were observed in either group.

Conclusions. Ultrasound-guided conduction anesthesia is an effective and safe method of analgesia during percutaneous transluminal angioplasty in patients with chronic lower limb ischemia. Compared to local anesthesia with analgesic sedation, it provides superior analgesic efficacy, greater hemodynamic stability, reduces the need for opioid analgesics, shortens procedure time, and lowers the likelihood of conversion to general anesthesia. This approach appears to be particularly appropriate for patients at high anesthetic risk undergoing endovascular interventions.

Keywords: **ultrasound guidance, nerve blocks, analgesic sedation, hemodynamic stability, postoperative pain, opioid requirement, procedure duration, regional analgesia**

Received: 3.03.2025
Accepted: 3.06.2025