УДК 616-089.843:611.12
ttps://doi.org/10.31612/2616-4868.4.2024.12

КЛІНІЧНИЙ ВИПАДОК ВИКОНАННЯ ОРТОТОПІЧНОЇ ТРАНСПЛАНТАЦІЇ СЕРЦЯ У ПАЦІЄНТА З ДОДАТКОВОЮ ЛІВОЮ ВЕРХНЬОЮ ПОРОЖНИСТОЮ ВЕНОЮ

Борис М. Тодуров[1,2], Гаврило І. Ковтун[1,2], Софія М. Чайковська[1], Сергій М. Судакевич[1,2], Олександр А. Канюра[3]

1 – Державна установа «Інститут серця Міністерства охорони здоров'я України, м. Київ, Україна
2 – Національний університет охорони здоров'я України імені П. Л. Шупика, м. Київ, Україна
3 – Національний медичний університет імені О. О. Богомольця, м. Київ, Україна

Резюме

Вступ. Додаткова ліва верхня порожниста вена (ДЛВПВ) є рідкісною вродженою аномалією, яка поширюється від 0,3 % до 0,5 % серед загальної популяції населення. В більшості випадків наявність додаткової ВПВ протікає безсимптомно, і зазвичай є знахідкою під час проведення оперативного втручання. ДЛВПВ може виникати в кількох анатомічних варіаціях. Найчастіше ДЛВПВ співіснує з правою верхньою порожнистою веною – у 80-90 % випадків. У багатьох випадках двобічні верхні порожнисті вени мають відносно однаковий розмір, проте, може існувати суттєва різниця в розмірах обох верхніх порожнистих вен. Ця особливість є надзвичайно важливою для вибору оптимальної хірургічної тактики.
Презентація клінічного випадку. Хворий Ш., 44 роки госпіталізований в ургентному порядку для виконання ортотопічної трансплантації серця. З анамнезу відомо, що у 2017 році, за місцем проживання пацієнту було встановлено діагноз: вроджена вада серця: двостулковий аортальний клапан. Проте, від хірургічного втручання на той момент пацієнт відмовився. Проводилося консервативне лікування за місцем проживання. У 2022 році загальний стан пацієнта значно погіршився: з'явилася задишка в стані спокою, набряки на нижніх кінцівках, перебої в роботі серця. Хворому встановлено діагноз: Дилатаційна кардіоміопатія. Пацієнта включено в листок очікування на трансплантацію серця. У березні 2023 році пацієнту виконано ортотопічну трансплантацію серця з реконструкцією ДЛВПВ. Для реконструкції було використано трубчастий кондуїт з аутоперикарду діаметром 20 мм та довжиною 5 см. Сформовано анастомоз між дистальною частиною додаткової лівої верхньої порожнистої вени та вушком правого передсердя. Пацієнт був виписаний без будь-яких ускладнень і не було виявлено жодних ознак венозного застою у верхній частині тіла під час контрольного огляду через три місяці спостереження відзначено відсутність скарг у пацієнта.
Висновки. Наше клінічне спостереження демонструє можливість успішного виконання ортотопічної трансплантації серця з використанням аутологічного графту з аутоперикарду у пацієнтів із додатковою лівою верхньою порожнистою веною та показує обнадійливі безпосередні результати спостереження.

Ключові слова: **трансплантація серця, вроджена вада серця, додаткова верхня порожниста вена**

ВСТУП

Додаткова ліва верхня порожниста вена (ДЛВПВ) є рідкісною вродженою аномалією, яка поширюється від 0,3 % до 0,5 % серед загальної популяції населення та від 4,3 % до 12 % у пацієнтів в поєднанні з іншими вродженими вадами [1, 2, 3, 4]. Найчастішими вродженими вадами серця, асоційованими із ДЛВПВ, є дефект міжпередсердної перетинки, дефект міжшлуночкової перетинки, коарктація аорти, транспозиція магістральних судин, тетрада Фалло та аномальний дренаж легеневих вен [5, 6]. Найпоширенішою позасерцевою вадою, при якій виявляють ДЛВПВ є атрезія стравоходу [6]. ДЛВПВ може виникати в кількох

анатомічних варіаціях. Найчастіше ДЛВПВ співіснує з правою верхньою порожнистою веною – у 80-90 % випадків. У багатьох випадках двобічні верхні порожнисті вени (ВПВ) мають відносно однаковий розмір, проте, може існувати суттєва різниця в розмірах обох ВПВ [4, 6]. Ця особливість є надзвичайно важливою для вибору оптимальної хірургічної тактики. Якщо визначаються обидві ВПВ тоді ліва безіменна вена може бути повністю відсутня приблизно в 65 % таких випадків [7]. Приблизно у 80-92 % випадків ДЛВПВ впадає в праве передсердя через коронарний синус, що не призводить до гемодинамічних наслідків. Приблизно у 10-20 % випадків ДЛВПВ може дренуватися через ліве передсердя або через незакритий коронарний синус, через ліві верхні легеневі вени. У випадку двобічних ВПВ права ВПВ зазвичай дренується в праве передсердя [4, 6]. При ідентифікації ДЛВПВ права ВПВ може бути відсутня приблизно у 10-20 % випадків [4]. В більшості випадків наявність додаткової ВПВ протікає безсимптомно, і зазвичай є знахідкою під час проведення оперативного втручання.

ПРЕЗЕНТАЦІЯ КЛІНІЧНОГО ВИПАДКУ

Хворий Ш., 44 роки госпіталізований в ургентному порядку для виконання ортотопічної трансплантації серця. З анамнезу відомо, що у 2017 році, за місцем проживання пацієнту було встановлено діагноз: вроджена вада серця: двостулковий аортальний клапан. Проте, від хірургічного втручання на той момент пацієнт відмовився. Проводилося консервативне лікування за місцем проживання. У 2022 році загальний стан значно погіршився: з'явилася задишка в стані спокою, набряки на нижніх кінцівках, перебої в роботі серця; хворому встановлено діагноз: Дилатаційна кардіоміопатія. Пацієнта включено в листок очікування на трансплантацію серця. Протягом останніх місяців стан пацієнта прогресивно погіршувався, незважаючи на адекватну медикаментозну терапію (лікування проводилося згідно з рекомендаціями щодо ведення пацієнтів із хронічною серцевою недостатністю) [8]. За даними ехокардіографії виявлено двостулковий аортальний клапан з критичним стенозом. Глобальна скоротлива функція ЛШ була різко знижена (Фракція викиду ЛШ – 11 %). Виражена недостатність мітрального клапану (+++). Помірна недостатність трикуспідального клапану (+++). Запідозрено наявність додаткової лівої верхньої порожнистої вени, що, ймовірно, впадає в коронарний синус та відсутність безіменної вени (vena innominate). За даними магнітно-резонансної томографії серця встановлено наявність дилатаційної кардіоміопатії, через декомпенсацію наявного критичного аортального стенозу. Фракція викиду – 9 %. Гіпота акінезія всіх сегментів лівого шлуночка. Кінцево-діастолічний об'єм (КДО)– 700 мл.

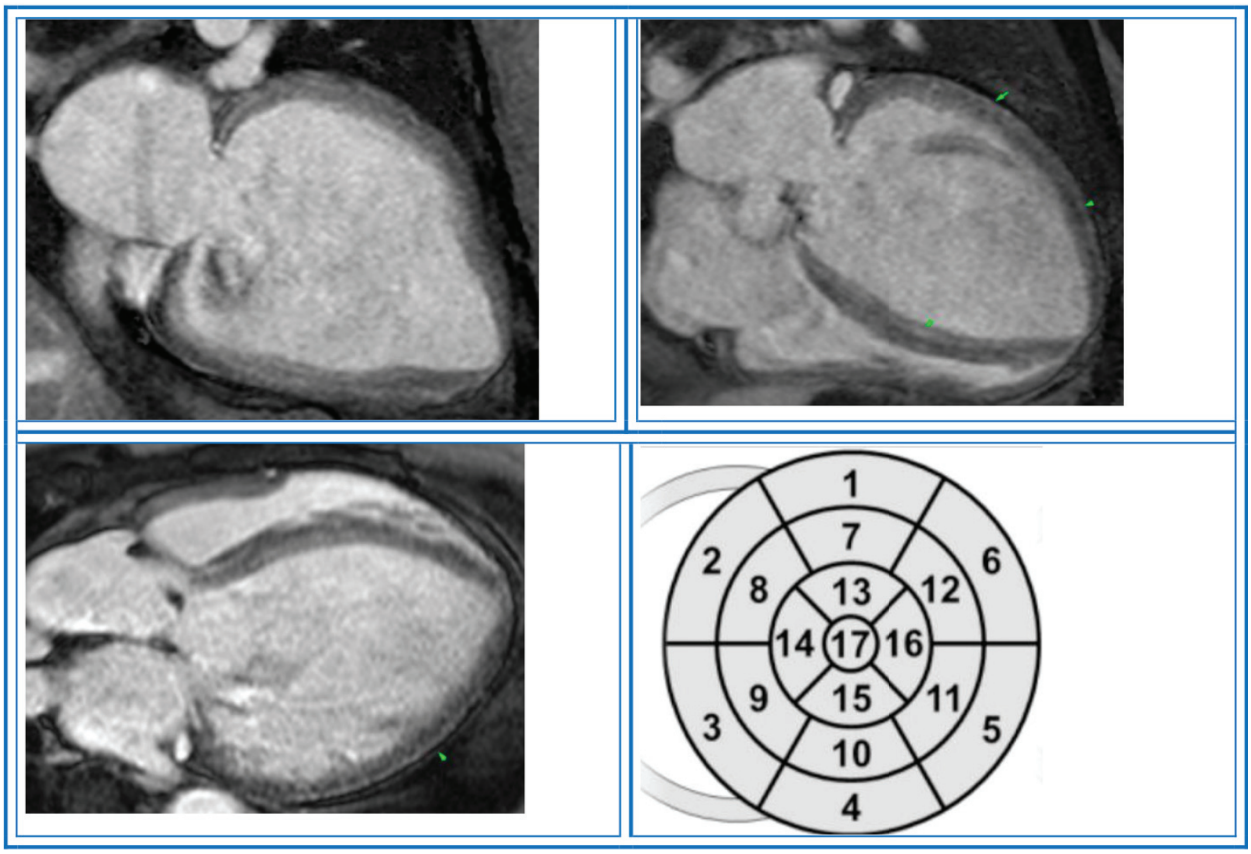

Рисунок 1. МРТ серця (критичний аортальний стеноз на фоні дифузного кардіофіброзу).

За даними коронаровентрикулографії (КВГ) визначалися інтактні коронарні артерії. Встановлено діагноз: вроджена вада серця: критичний стеноз двостулкового аортального клапану. Дилатаційна кардіоміопатія. Інтактні коронарні артерії (за даними КВГ). Виражена недостатність мітрального клапану III ст. Помірна недостатність трикуспідального клапану II ступеня. Гіпертензія в системі легеневої артерії II ст. СН II Б з різко зниженою систолічною функцією лівого шлуночка (фракція викиду лівого шлуночка – 11 %), функціональний клас III за NYHA. Повна блокада лівої ніжки пучка Гісса.

06.03.2023 року пацієнту виконано ортотопічну трансплантацію серця з реконструкцією ДЛВПВ.

Коли донорський орган було доставлено в операційну, під загальною анестезією хворому виконано серединну стернотомію. Розсічено перикард. Визначається відсутність безіменної вени та наявність додаткової верхньої порожнистої вени, діаметром 20 мм, яка дренується в коронарний синус. Підключено та запущено апарат штучного кровообігу за стандартною технікою аорто-бікавальної канюляції з використанням додаткової венозної канюлі для канюляції ДЛВПВ. Кардіоектомія. Імплантація донорського серця виконана за стандартною бікавальною методикою.

Висічено аутоперикард, сформовано трубчастий кондуїт діаметром 20 мм та довжиною 5 см. Сформовано анастомоз, використовуючи підготовлений трубчастий кондуїт між дистальною частиною додаткової лівої верхньої порожнистої вени та вушком правого передсердя безперервними поліпропіленовими швами 5-0 (рис. 2).

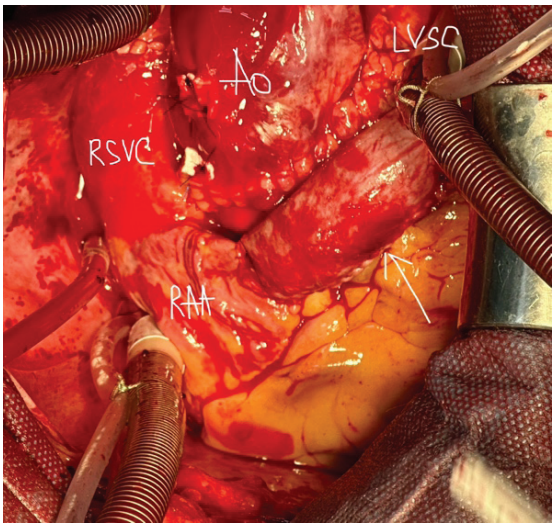

Рисунок 2. Інтраопераційний вигляд: анастомоз між додатковою лівою верхньою порожнистою веною та вушком правого передсердя (вказано стрілкою). Ао – аорта, LSVC – додаткова ліва верхня порожниста вена, RSVC – права верхня порожниста вена, RAA – вушко правого передсердя.

Зігрівання до 37,5°С. Серцева діяльність відновлена самостійно. Поступово зупинено та відлучено апарат штучного кровообігу. Основний етап оперативного втручання виконано в умовах поверхневої гіпотермії (32°С). Загальна тривалість штучного кровообігу становила 165 хв, час перетиснення аорти – 67 хв. Час ішемії донорського серця – 75 хв.

Загальна тривалість операцій становила – 4 год 20 хв. Після оперативного втручання пацієнта було переведено у відділення реанімації та інтенсивної терапії (ВРІТ).

Післяопераційний менеджмент проводився відповідно до загальновідомих протоколів, який включав підтримку гемодинаміки (серцевий індекс > 2,5л/хв/м2, центральний венозний тиск < 10 мм рт. ст. і тиск заклинювання легеневої артерії < 10 мм рт), контроль діурезу та ранню активізацію пацієнта.

Імуносупресивна та противірусна терапія проводилася згідно стандартної схеми: антитимоцитарний глобулін, метилпреднізолон, такролімус, мікофенолова кислота/мофетилу мікофенолат. Корекція здійснювалася відповідно до рівня концентрації такролімусу в крові.

Ендоміокардіальні біопсії проводили щотижня протягом першого місяця та щомісячно протягом наступних 5 місяців. Ступінь гострого клітинного відторгнення та антитіло-опосередкованого відторгнення було визначено на основі результатів патогістологічного та імуногістохімічного обстеження біоптатів, отриманих під час ендоміокардіальної біопсії та класифіковано згідно International Society for Heart and Lung Transplantation (ISHLT) classification.

18 післяопераційну добу пацієнта виписано із стаціонару для проходження реабілітації під наглядом кардіолога за місцем проживання.

Пацієнт був виписаний без будь-яких ускладнень і не було виявлено жодних ознак венозного застою у верхній частині тіла під час контрольного огляду; через три місяці спостереження відзначено відсутність скарг у пацієнта. Спостереження триває.

ДИСКУСІЯ

Додаткова ліва верхня порожниста вена є рідкісною вродженою аномалією, яка поширюється від 0,3 % до 0,5 % серед загальної популяції населення та від 4,3 % до 12 % у пацієнтів в поєднанні з іншими вродженими вадами [1, 2, 3, 4]. В більшості випадків наявність додаткової ВПВ протікає безсимптомно, і зазвичай є знахідкою під час проведення оперативного втручання. Вибір хірургічної тактики при виявленні додаткової верхньої порожнистої вени є надзвичайно важливим етапом операції.

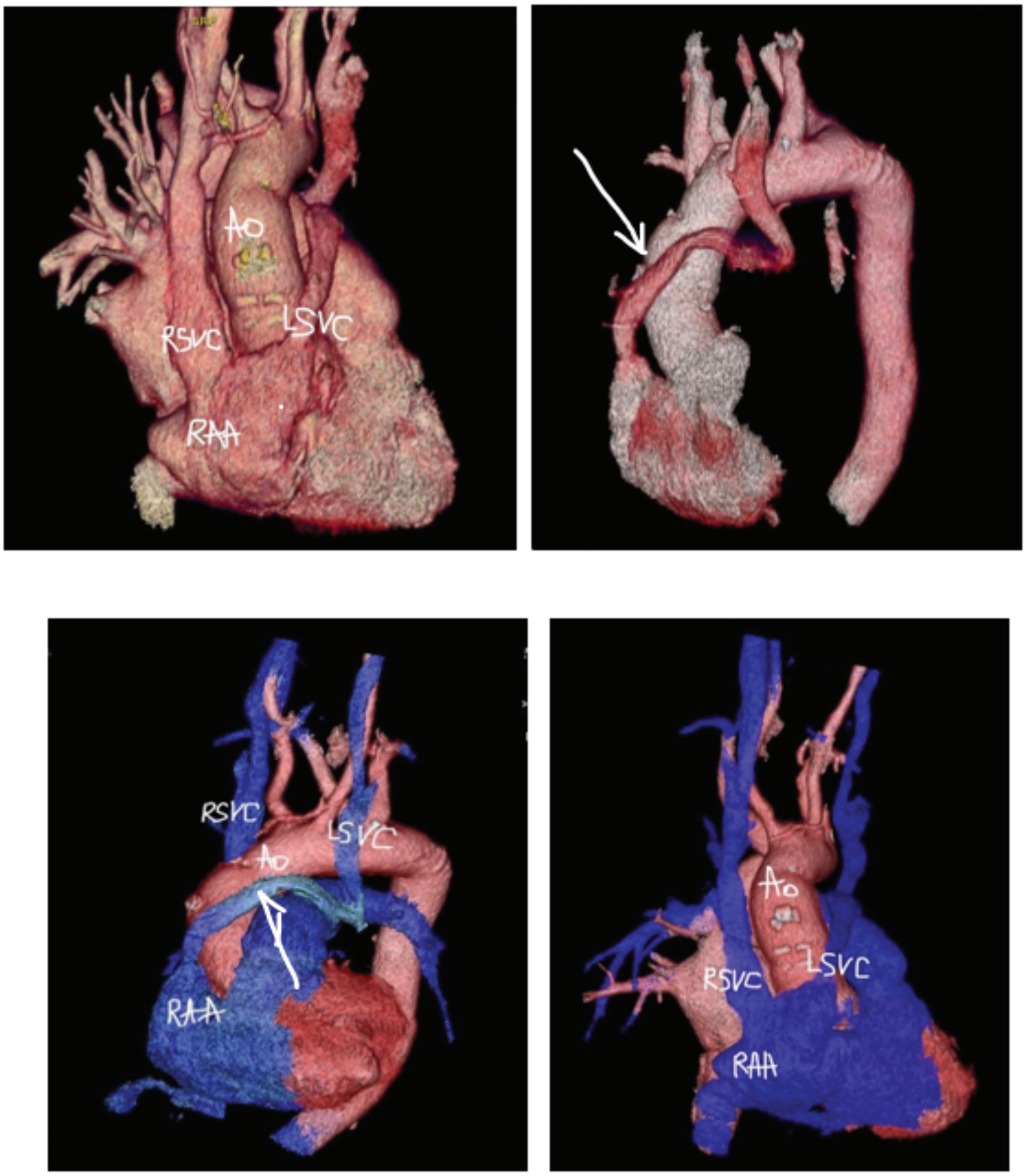

Рисунок 3. Післяопераційна комп'ютерна томографія (3-D реконструкція) демонструє відкритий функціонуючий кондуїт між додатковою лівою верхньою порожнистою веною та вушком лівого передсердя (вказано стрілкою). Ао-аорта, LSVC – додаткова ліва верхня порожниста вена, RSVC – права верхня порожниста вена, RAA – вушко правого передсердя.

Особливістю виконання ортотопічної трансплантації серця у пацієнтів, в яких наявна додаткова верхня порожниста вена, є чітке визначення рівня венозного повернення під час підключення серцево-легеневого шунтування: як правило, при роздільній канюляції верхньої та нижньої порожнистих вен, додатково встановлюється канюля в ДЛВПВ для забезпечення венозного відтоку з судин голови та шиї [2, 3]. Також при проведенні ортопотічної трансплантації серця потрібно надати перевагу бікавальній техніці трансплантації серця, яка полягає у формуванні пяти анастомозів: лівопередсердного анастомозу, анастомозу в ділянці верхньої порожнистої вени, нижньої порожнистої вени, легеневої артерії та аорти. За даними Jae – Hong Lee та команди [9], виконання ортотопічної трансплантації серця за бікавальною методикою у пацієнтів із ДЛВПВ дозволить зберегти необхідну ділянку правого передсердя для формування співустя між ДЛВПВ та вушком правого передсердя.

Найчастіше ДЛВПВ співіснує з правою верхньою порожнистою веною – у 80-90 % випадків. У багатьох випадках двобічні верхні порожнисті вени (ВПВ) мають відносно однаковий розмір, проте, може існувати суттєва різниця в розмірах обох ВПВ [4, 6].

Якщо наявна добре розвинена безіменна вена, закриття ДЛВПВ простим лігуванням суттєво не вплине на венозний відтік із вен голови та шиї та компенсує нормальний венозний дренаж через безіменну вену. Однак, якщо безіменна вена малого діаметру або відсутня, оклюзія ДЛВПВ може збільшити ризик нейроваскулярних ускладнень [9, 10].

У нашому клінічному випадку визначалася відсутність безіменної вени та наявність додаткової лівої верхньої порожнистої вени діаметром – 20 мм, аналогічної за діаметром із правою верхньою порожнистою веною. Оскільки лігування ДЛВПВ було неможливим через високий ризик ускладнень, пов'язаних із порушенням венозного відтоку крові із верхньої частини тіла було прийнято рішення сформувати співустя між ДЛВПВ та правим передсердям для адекватного дренування крові у коронарний синус.

За даними низки авторів [9, 10, 11], під час ортотопічної трансплантації серця додаткову ліву ВПВ можна зберегти кількома хірургічними методами. Ці хірургічні підходи включають в себе: анастомоз між лівою додатковою ВПВ та правою ВПВ «кінець у бік», анастомоз між додатковою лівою ВПВ та вушком правого передсердя за типом «кінець-в-кінець» (прямий анастомоз або анастомоз за допомогою кондуїту) та анастомоз правої та лівої верхніх порожнистих вен до безіменної вени донорського трансплантату.

Також у літературі описані використання різних типів сполучних кондуїтів. Найчастіше для формування трубчастого кондуїту використовують аутоперикард, як і у нашому випадку. На нашу думку, використання аутоперикарду є зручним у використанні, природним та надійним матеріалом для формування кондуїтів. Описані випадки використання аутологічної тканини коронарного синуса [9] та синтетичних протезів. Автори не рекомендують використовувати синтетичні протези, оскільки існує високий ризик тромбоутворення та інфікування, що особливо небезпечно для пацієнтів, яким виконано трансплантацію серця [9, 10].

ВИСНОВКИ

Наше клінічне спостереження демонструє можливість успішного виконання ортотопічної трансплантації серця з використанням аутологічного графту з аутоперикарду у пацієнтів із додатковою лівою верхньою порожнистою веною та показує обнадійливі безпосередні результати спостереження. Планується подальше активне спостереження за пацієнтом для оцінки функції кондуїту та попередження виникнення можливих ускладнень.

Даний клінічний випадок потребує подальшого спостереження та оцінки віддалених результатів.

Перспективи подальших досліджень полягають в майбутній оцінці стану пацієнта та попередженні виникнення можливих ускладнень.

ФІНАНСУВАННЯ ТА КОНФЛІКТ ІНТЕРЕСІВ

Джерелом фінансування публікації статті є кошти її авторів. Автори, які здійснювали це дослідження, декларують відсутність конфлікту інтересів щодо цього рукопису.

ВІДПОВІДНІСТЬ ДОСЛІДЖЕННЯ ЕТИЧНИМ НОРМАМ

Публікація даних, одержаних в ході проведення дослідження проводилось відповідно до принципів біоетики та законодавчих норм та вимог щодо проведення біомедичних досліджень, а саме: Гельсінської декларації (2000), Конституції (1996) та Цивільного кодексу України (2006), Основ законодавства України про охорону здоров'я (1992), Закону України «Про інформацію» (1992) (із змінами та доповненнями, внесеними станом на 01.12.2021).

REFERENCES

1. Hammon, J., Bender, H. (1990). Major anomalies of pulmonary and thoracic systemic veins. Surgery of the chest. 5th ed. Philadelphia: Saunders.
2. Povoski, S., Khabiri, H. (2011). Persistent left superior vena cava: review of the literature, clinical implications, and relevance of alterations in thoracic central venous anatomy as pertaining to the general principles of central venous access device placement and venography in cancer patients. World J Surg Oncol., 9,173. https:10.1186/1477-7819-9-173
3. Tanaka, A., Lonchyna, V., Takeyoshi, O. (2015). Persistent left superior vena cava and cardiac transplantation: anterior rerouting with anastomosis to the right atrium. J Heart Lung Transplant, 34, 1215-6. https://doi.org/10.1016/j.healun.2015.05.012
4. Vandana, D., Kishore, S., Mehra, S., Roy, T., Ahuja, M. (2022). Persistent left superior vena cava: An anatomical variation Med J Armed Forces India., Sep, 78(Suppl 1), S277-S281. https://doi.org/10.1016/j.mjafi.2020.01.009
5. Kula, S., Cevik, A., Sanli, C., Pektas, A., Tunaoglu, F., Ogus, A., Olgunturk, R. (2011). Persistent left superior vena cava: experience of a tertiary health care center. Pediatr Int, Dec, 53(6), 1066-9. https://doi.org/10.1111/j.1442-200X.2011.03443.x

6. Couvreur, T., Ghaye, B. (2009). Left superior vena cava. In Integrated Cardiothoracic Imaging with MDCT from Medical Radiology Diagnostic Imaging and Radiation Oncology series. 1 edition. Edited by: Rémy-Jardin M, Rémy J. Berlin · Heidelberg: Springer-Verlag.
7. Goyal, S., Punnam, S., Verma, G., Ruberg, F. (2008). Persistent left superior vena cava: a case report and review of literature. Cardiovasc Ultrasound, 6, 50. https://doi.org/10.1186/1476-7120-6-50
8. McDonagh, T., Metra, M., Adamo, M., Gardner, R., Baumbach, A., Böhm, M., Burri, H., Butler, J., Chioncel, O. et al. (2022). 2021 Guidelines for the diagnosis and treatment of acute and chronic heart failure: Developed by the Task Force for the diagnosis and treatment of acute and chronic heart failure of the European Society of Cardiology (ESC). With the special contribution of the Heart Failure Association (HFA) of the ESC. r J Heart Fail., Jan, 24(1), 4-131. https://doi.org/10.1002/ejhf.2333
9. Jae-Hong, L., Eun-Ah, P., Whal, L., Hyun-Jai, Ch., Ki-Bong, K. (2014). Heart Transplantation in a Patient with Persistent Left Superior Vena Cava Korean J Thorac Cardiovasc Surg, 47, 533-535. https://doi.org/10.5090 %2Fkjtcs.2014.47.6.533.
10. Raisky, O., Tamisier, D., Vouhe, P. (2006). Orthotopic heart transplantation for congenital heart defects: anomalies of the systemic venous return. Multimed Man Cardiothorac Surg., Jan 1, (1009). doi: https://doi.org/10.1510/mmcts.2005.001578.
11. Vargas, F. (2008). Reconstructive methods for anomalous systemic venous return: surgical management of persistent left superior vena cava. Semin Thorac Cardiovasc Surg Pediatr Card Surg Annu,11, 31-8. https://doi.org/10.1053/j.pcsu.2008.01.007
12. Ferraz, D., Walter, F., Berardo, C. (2020). Bicaval orthotopic heart transplantation in a patient with persistent left superior vena cava JTCVS Techniques, 3, 227-229. https://doi.org/10.1053/j.pcsu.2008.01.007

Summary

ORTHOTOPIC HEART TRANSPLANTATION IN A PATIENT WITH A PERSISTENT LEFT SUPERIOR VENA CAVA: CASE REPORT

Borys M. Todurov[1,2], Gavrylo I. Kovtun[1,2], Sofia M. Chaikovska[1], Serhii M. Sudakevych[1,2], Oleksandr A. Kaniura[3]

1 – State Institution «Heart Institute of the Ministry of Health of Ukraine» Kyiv, Ukraine
2 – Shupyk National Healthcare University of Ukraine, Kyiv, Ukraine
3 – O. O. Bogomolets National Medical University, Kyiv, Ukraine

Introduction. Persistent left superior vena cava is the most common congenital venous abnormality of the thorax and has a prevalence of 0,3-0,5 % among the general population. In most cases, the presence of a persistent left superior vena cava is asymptomatic and is usually a finding during surgery. Most often additional left superior vena cava coexists with superior vena cava in 80-90 % cases. This feature is extremely important for choosing the optimal surgical tactics.
Case Presentation. Patient Sh., 44 years old, was urgently hospitalized for orthotopic heart transplantation. From the anamnesis it is known that in 2017 the patient was diagnosed congenital heart disease: critical stenosis of the bicuspid aortic valve. However, the patient refused surgery at that moment. Conservative treatment was carried out. In 2022, the patient's condition progressively worsened: severe exertional dyspnea, increased shortness of breath at rest, pitting edema in the lower extremities, interruptions in the work of the heart. The patient is diagnosed: dilated cardiomyopathy. The patient was included in the waiting list on the heart transplantation. In March 2023, patient underwent orthotopic heart transplantation with reconstruction a persistent left superior vena cava. A tubular conduit from the autopericardium with a diameter of 20 mm and a length of 5 cm was used for reconstruction. An anastomosis was formed between the distal part of the accessory left superior vena cava and the right atrial auricle. The patient was discharged without any complications and no signs of venous congestion in the upper body were detected during the follow-up examination after three months of observation.
Conclusions. Our clinical observation demonstrates the feasibility of successful orthotopic heart transplantation using an autologous autopericardium graft in patients with a persistent left superior vena cava and shows encouraging immediate follow-up results.

Keywords: **heart transplantation, congenital heart disease, persistent superior vena cava**