УДК 616-005:616./3/-72:616-092(001.9)
https://doi.org/10.31612/2616-4868.8.2025.05

ТРОМБОТИЧНІ УСКЛАДНЕННЯ ПІСЛЯ ПОРТО-АЗИГАЛЬНОГО РОЗ'ЄДНАННЯ У ПАЦІЄНТІВ З КРОВОТЕЧЕЮ ІЗ СТРАВОХІДНО-ШЛУНКОВИХ ФЛЕБЕКТАЗІЙ

Діана В. Рудик[1], Микола І. Тутченко[1], Микола С. Беседінський[1], Юрій В. Нерущенко[2], Андрій В. Льовін[3], Наталя І. Іскра[4], Георгій Г. Рощін[5], Олександр О. Дирда[5]

[1]Національний медичний університет імені О. О. Богомольця, м. Київ, Україна
[2]Київська міська клінічна лікарня швидкої медичної допомоги, м. Київ, Україна
[3]Київський національний університет імені Тараса Шевченка, м. Київ, Україна
[4]Національний науковий центр радіаційної медицини, гематології та онкології Національної академії медичних наук України, м. Київ, Україна
[5]Національний університет охорони здоров'я України імені П. Л. Шупика, м. Київ, Україна

Резюме

Мета. Визначити вплив операцій порто-азигального роз'єднання з перев'язкою селезінкової артерії/спленектомією у пацієнтів з кровотечею з варикозно розширених вен стравоходу на тлі цирозу печінки на розвиток тромботичних ускладнень з метою їх профілактики.
Матеріали та методи. Ретроспективно проаналізовано результати лікування 59 пацієнтів з 2012 по 2024 роки. Сформовано вибірку із пацієнтів, яким було застосовано хірургічну корекцію кровотечі зі стравохідно-шлункових флебектазій. Оперативне втручання передбачало порто-азигальне роз'єднання, що доповнювалось лігуванням селезінкової артерії з метою редукції селезінкового кровотоку у n=17(28,8%) або спленектомією у n=42(71,7%) пацієнтів.
Результати. У всіх 59 (100%) пацієнтів була виявлена спленомегалія (171±25 мм), із визначеним показником індексу об'єму селезінки (1604±821 мм^3) та гіперспленізм з показником кількості тромбоцитів 63±21×10^9/л, відповідно. В перший групі спостерігалось незначне збільшення числа PLT (158±6 ×10^9/л), пряма кореляційна залежність середньої сили (r_p=0,39) від показника індексу об'єму селезінки. В другій групі дослідження відмічалось більш як 10-кратне збільшення показника PLT (806,0±38 ×10^9/л), що показало пряму кореляційну залежність слабкої сили (r_p=0,28). Загальна частота тромбоемболічних ускладнень у 59 прооперованих пацієнтів склала 5 (8,5%), а саме, в першій дослідній групі – у 2 з 17 (11,7%) хворих, в другій дослідній групі – у 3 з 42 (7,1%) хворих. Тромботичні ускладнення виникали в період між 6 та 11 добою післяопераційного періоду. Впродовж антикоагулянтної терапії від 1,5 до 6 місяців (105 ±58,9 днів) у прооперованих пацієнтів не спостерігали повторних кровотеч із стравохідних вариксів.
Висновки. Постспленектомічний тромбоцитоз треба вважати предиктором тромботичних ускладнень у пацієнтів з цирозом печінки, кровотечею з ВРВС та важким гіперспленізмом. Спленомегалія у пацієнтів з цирозом печінки, кровотечею з ВРВС та помірними проявами гіперспленізму обґрунтовує покази до додаткової редукції селезінкового кровотоку, в той же час не отримано даних відносно зменшення ризику виникнення тромботичних ускладнень в венах портальної та кавальної систем в післяопераційному періоді при описаному обсязі оперативного лікування. Антикоагулянтна терапія може допомогти у профілактиці тромботичних ускладнень. Отримано переконливі дані щодо ефективності призначення довгострокової антикоагулянтної терапії впродовж 3-6 місяців, для попередження розвитку тромбозу ворітної/кавальної вен.

Ключові слова: **тромботичні ускладнення, тромбоз ворітної вени, портальна гіпертензія, варикозна кровотеча, операція порто-азигального роз'єднання**

ВСТУП

Госпіталізовані пацієнти з цирозом печінки мають важку коагулопатію та часто демонструють глибокі зміни гемостатичних показників, в основі яких лежить порушення коагуляційного балансу, який зміщується від прокоагулянтного фенотипу до антикоагулянтного, що призводить до нестабільної ситуації стосовно корекції цих механізмів, особливо у пацієнтів в післяопераційному періоді [1]. Тривалий час вважали, що пацієнти, хворі на цироз печінки з тромбоцитопенією мають схильність до гіпокоагуляції та високий ризик кровотеч [2, 3]. Однак це переконання не є правильним, адже дослідження, проведені з цієї проблематики за останні 10 років, стверджують, що система гемостазу у пацієнтів з цирозом печінки знаходиться у перебалансованому динамічному стані за рахунок зниження як антикоагулянтних, так і прокоагулянтних факторів [4, 5, 6] і зрушення балансу у бік гіперкоагуляції або гіпокоагуляції залежить від певних клінічних умов, таких як системне запалення та ендотеліальна активація [7, 8, 9, 18, 19, 20].

Помітне зниження обох прокоагулянтних (фактори II, V, VII, IX, X, XI, XII) та антикоагулянтних факторів (антитромбін III, протеїн C і протеїн S), збільшення фактора фон Віллебранда (vWF) і знижений рівень ADAMTS13, протеази, що розщеплює vWF, є специфічними ознаками цирозу печінки та призводить гемостаз пацієнта до нового гемостатичного балансу [9, 10].

Тромбоцитопенія є результатом секвестрації крові в селезінці, зниження синтезу тромбопоетину та імуноопосередкованого руйнування тромбоцитів [7, 12, 13]. Незважаючи на те, що тромбоцитопенія, підвищення оксиду азоту та простациклін пригнічують функцію тромбоцитів, в той же час низька кількість тромбоцитів врівноважується помітним підвищенням рівня FvWF і FVIII, що підтримує агрегацію тромбоцитів [11]. Отже, навіть низької кількості тромбоцитів зазвичай достатньо, щоб гарантувати нормальне утворення тромбіну, а низька кількість тромбоцитів компенсується вищим рівнем vWF, який відповідає за більшу адгезію тромбоцитів [14, 15]. Гіперфібриноліз є ще однією специфічною ознакою термінальної стадії захворювання печінки, але його роль у коагулопатії при цирозі все ще дискутується [17].

У пацієнтів із цирозом печінки часто виникають критичні сценарії, такі як варикозна кровотеча, що веде до необхідності інвазивних процедур, катетерізації центральних вен, призначення гемотрансфузійної та гемостатичної терапії, що може сприяти, з одного боку, швидкому відновленню обсягу циркулюючої крові, що є небезпечним щодо збільшення портального тиску та виникнення рецидивної кровотечі, а з іншого – не виключає розвитку тромботичних ускладнень та вторинної органної недостатності. При цьому стандартні коагуляційні тести, такі як протромбіновий час, активований частковий тромбопластиновий час, міжнародне нормалізоване відношення (INR) і час кровотечі не аналізують складну взаємодію між про- та антикоагулянтами і не дозволяють точно оцінити коагуляційні показники у цих пацієнтів, а отже і не вимірюють ризик кровотечі при захворюваннях печінки [3, 10, 21, 22, 27, 29].

У таких ситуаціях корекція коагулянтно-антикоагулянтної системи – це «палиця з двома кінцями». Адже використання масивної інфузійної терапії та компонентів крові з метою відновлення ОЦК та підтримки адекватного рівня гемоглобину в постгеморагічний період часто призводить до перевантаження об'ємом, пов'язаного з гемотрансфузією, ускладненнями та розвитку раннього рецидиву кровотечі з ВРВ, з одного боку, а з іншого – тривалий ліжковий режим, використання гемостатиків, наявність протромботичних станів організму, супутньої патології та різні оперативні втручання, які спрямовані на зупинку та контроль кровотеч з ВРВ, можуть сприяти розвитку тромбозу з іншого боку.

МЕТА

Визначити вплив операцій порто-азигального роз'єднання з перев'язкою селезінкової артерії/спленектомією у пацієнтів із кровотечею з варикозно розширених вен стравоходу на тлі цирозу печінки на розвиток тромботичних ускладнень з метою їх профілактики.

МАТЕРІАЛИ ТА МЕТОДИ

Проаналізовано результати лікування 59 хворих, які знаходились на стаціонарному лікуванні в період з 2012 по 2024 роки в КНП «Київська міська клінічна лікарня швидкої медичної допомоги», що є клінічною базою кафедри хірургії стоматологічного факультету НМУ імені О. О. Богомольця.

Всі пацієнти були госпіталізовані в ургентному порядку з кровотечею з варикозно розширених вен стравоходу (ВРВС). Після стабілізації гемодинамічних показників з метою усунення джерела кровотечі пацієнти були оперовані. Оперативне втручання передбачало порто-азигальне роз'єднання з деваскуляризацією проксимального відділу шлунка, абдомінального відділу стравоходу з апаратною транссекцією та доповнювалось лігуванням селезінкової артерії в її проксимальній частині від черевного стовбура з метою редукції селезінкового

кровотоку у 17 (28,8%) пацієнтів з помірною спленомегалією та гіперспленізмом, які склали першу групу дослідження або спленектомією у 42 (71,7%) пацієнтів з вираженою спленомегалією та важким гіперспленізмом, які склали другу групу дослідження.

Діагноз було верифіковано на підставі: анамнезу, ендоскопічного дослідження, загально-клінічних лабораторних аналізів крові, ультразвукового обстеження органів черевної порожнини з допплерографічною візуалізацією порто-лієнального басейну та колатерального кровотоку, КТ. Так, за даними анамнезу відомо, що 31 (52,5%) пацієнт вже мав від 1 до 4 кровотеч з ВРВС, Ш, і рецидив кровотечі (РК) виник після попередньо проведеного лікування, а саме у 12 пацієнтів було проведено ендоскопічне лікування (лігування ВРВ стравоходу у 10 пацієнтів та склеротерапія у 2 хворих), у 3 пацієнтів РК виник після емболізації селезінкової артерії, у решти 16 пацієнтів РК виник на тлі прийому В-блокаторів.

За етіологічною ознакою портальної гіпертензії загальний масив дослідження розподілено на: постгепатитний цироз у 32 (54,3%) пацієнтів, алкогольний цироз – 19 (32%) та аутоімунний – 8 (13,7%).

Ступінь печінкової компенсації оцінювали за моделлю кінцевої стадії захворювання печінки (MELD) та за шкалою Child-Pugh. Профілактична антикоагулянтна післяопераційна терапія хворим першої групи дослідження не проводилася, хворим другої групи дослідження була призначена антикоагулянтна терапія низькомолекулярним гепарином (Фленокс) з 1-6 післяопераційної доби залежно від стабільності гемостазу та показників коагуляції.

Всі пацієнти були поінформовані про участь в клінічному дослідженні в письмовому вигляді та дали згоду на участь в ньому.

Методологія аналізу фактичного матеріалу дослідження проводилась дескриптивним, порівняльним міжгруповим методом статистичного аналізу щодо причин групових відмінностей із вивченням взаємозв'язків між якісними показниками.

Перевірка розподілу отриманих даних на нормальність розподілу проводилась із застосуванням тестів: Шапіро-Уілка та Д'Агостіно-Пірсона для визначення достовірності показників аналізу. За характеристику груп для ознак з розподілом, відповідним до закону Гауса, визначали середнє арифметичне значення (M), стандартне відхилення (σ) та стандартну похибку (m). Для статистичної обробки отриманих параметричних даних, результати наводили як ($M \pm ДІ_{95\%}$) (де: $ДІ_{95\%}$ – довірчий інтервал з мін-мах значенням) та представлено як залежна змінна для різних вибірок досліджень. Встановлення ступеня взаємозв'язку між показниками проводили шляхом обчислення коефіцієнта лінійної кореляції за Пірсоном (r_p – Pearson test). Отримані дані оброблено із застосуванням пакета прикладних програм STATISTICA 8.0 (StatSoft Inc., USA, 2007 р.). Статистично достовірним вважався рівень значимості 5% з потужністю дослідження 80%.

РЕЗУЛЬТАТИ

На початковому етапі дослідження дескриптивний аналіз отриманих даних проведено із визначенням M±σ, з подальшою метою виміру лінійного взаємозв'язку між якісними показниками.

Вік пацієнтів коливався від 31 до 72 років (50±11), тривалість захворювання пацієнтів з ретроспективного збору даних складала від 8 місяців до 24 років (5±4). За данними інструментальних досліджень у всіх 59 (100%) пацієнтів була виявлена спленомегалія та гіперспленізм (від помірного до вираженого) з довжиною селезінки від його мінімільного (130 мм) до максимального (255 мм) отриманного показника (171±25), із визначеним показником індексу об'єму селезінки від 780 до 3580 мм^3 (1604±821) та показником кількості тромбоцитів (PLT), що коливався від 35 до 120×10^9 /л (63±21) віповідно. Корекція рівня PLT замісним переливанням або застосуванням тромбопоетину не проводилась.

При аналізі лабораторних показників при поступленні пацієнтів до лікарні звертала увагу наявність постгеморагічної анемії середнього та важкого ступеня, з діапазоном коливання показника еритроцитів від 20×10^{12}/л до 89×10^{12}/л (59±16). Для відновлення гематологічних показників використовували «обмежувальну» стратегію інтраопераційної замісної гемотрансфузії до цільового діапазону показника Hb 70-90 г/л. Інтраопераційна крововтрата мінімізувалась за допомогою інструмента Liga Sure© та використанням реінфузії.

Таким чином, рандомізація дослідження щодо розподілу на групи пацієнтів проводилась вже в передопераційному періоді, а саме на етапі визначення обсягу порто-азигального роз'єднання, що доповнювалось перев'язкою селезінкової артерії або спленектомією. Так, наявність помірних проявів гіперспленізму зумовила показання до перев'язки селезінкової артерії у 17 (28,8%) хворих, які склали першу групу дослідження, в той час як інші 42 (71,7%) пацієнти з важким гіперспленізмом (де показник PLT склав $\leq 60 \times 10^9$л, лейкоцити $\leq 3 \times 10^9$л), яким була обрана спленектомія – склали другу групу дослідження.

З метою подальшого виміру кореляційного взаємозв'язку між отриманими параметричними показниками інструментальних й лабораторних даних, результати наводили як $M \pm ДІ_{95\%}$, що за

типом інтервальної оцінки статистично достовірно з вірогідністю 95%, росподіляються у межах значення довірчого інтервалу (*min-max* $ДІ_{95\%}$).

Показники спленомегалії, гіперспленізму до оперативного лікування та отримані в післяопераційному періоді ($M \pm ДІ_{95\%}$) представлені в таблиці 1.

Таблиця 1

Показники спленомегалії та гіперспленізму у досліджуваних груп пацієнтів

	N	L селезінки, (мм)	V селезінки, (мм)	PLT до опер. (10^9л)	PLT після опер. (10^9л)
I група	17	155±10	922±53	93±6	158±6
II група	42	178±7	1880±246	50±2	806±38

Встановлено, що в перший групі дослідження відмічається середньої сили кореляційний зв'язок (r_p= -0,39), що має обернений статистично достовірний (p=0,032) напрямок залежності між показниками довжини селезінки ($ДІ_{95\%}$ 144-165; мм) від показника індексу об'єму селезінки ($ДІ_{95\%}$ 870-975; мм^3). Але, спостерігається статистично недостовірна (p=0,193) слабка нелінійна обернена кореляційна залежність (r_p= -0,20 та -0,24) показника PLT ($ДІ_{95\%}$ 88-99×10^9/л) від вказаних показників відповідно.

В другій групі дослідження відмічається високої сили кореляційний зв'язок (r_p=0,78), що має прямий статистично достовірний (p=0,043) напрямок залежності між показниками довжини селезінки ($ДІ_{95\%}$ 171-185; мм) й показником індексу об'єму селезінки ($ДІ_{95\%}$ 1634-2126; мм^3). Але, також спостерігається статистично недостовірна (p=0,122) слабка нелінійна обернена кореляційна залежність (r_p= -0,04 та -0,12) показника PLT ($ДІ_{95\%}$ 48-52×10^9/л) від вказаних показників відповідно.

В післяопераційному періоді відмічалася наступна динамика змін показаника PLT в групах дослідження: в перший групі спостерігалось незначне збільшення показника PLT (158±6 ×10^9/л), що встановило його статистично достовірну (p=0,011) середньої сили пряму кореляційну залежність (r_p=0,39) від показника індексу об'єму селезінки (див. рис. 1).

В другій групі відмічалось більш ніж 10-кратне збільшення показника PLT (806,0±38 ×10^9/л), що мало статистично недостовірну (p>0,05) слабкої сили пряму кореляційну залежність (r_p=0,28) від вказаного показника відповідно (див. рис. 2).

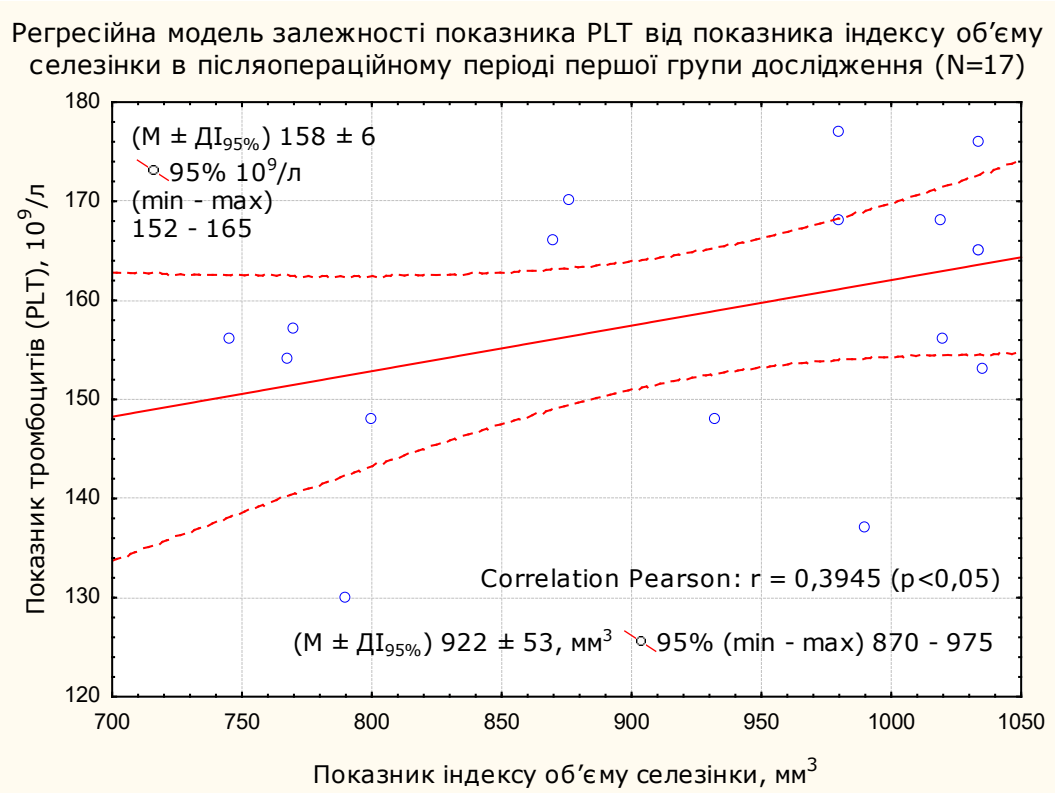

Рисунок 1. Регресійна модель залежності показника PLT від показника індексу об'єму селезінки в післяопераційному періоді першої групи дослідження (N=17).

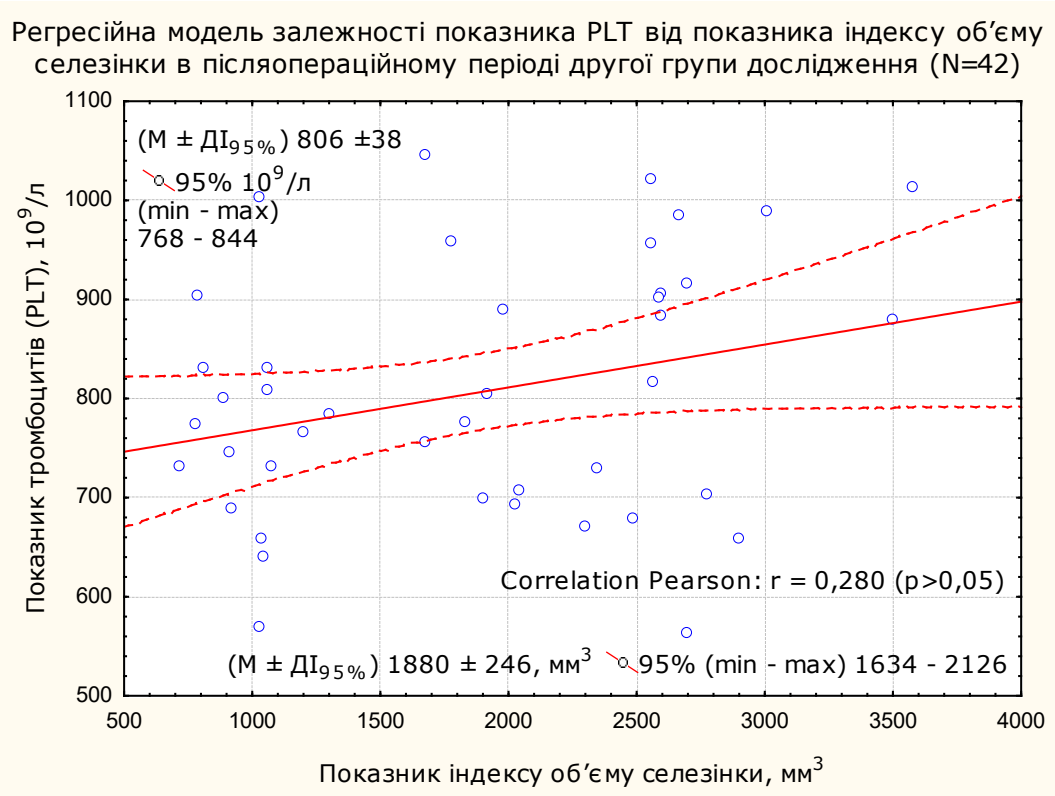

Рисунок 2. Регресійна модель залежності показника PLT від показника індексу об'єму селезінки в післяопераційному періоді другої групи дослідження (N=42).

Таким чином, спленомегалія з помірними проявами гіперспленізму статистично достовірно обґрунтовує показання до редукції селезінкового кровотоку в групі дослідження. За отриманими результатами відсутність кореляційної залежності метричних показників селезінки від показника важкої тромбоцитопенії підтверджує факт результату секвестрації крові в селезінці внаслідок структурних та функціональних змін при гіперспленізмі не тільки в термінальній стадії цирозу, а й в початкових стадіях захворювання печінки.

Загальна частота тромбоемболічних ускладнень у 59 прооперованих пацієнтів склала 5 (8,5%), а саме, в першій групі дослідження – у 2 з 17 (11,7%) хворих, в другій групі дослідження – у 3 з 42 (7,1%) хворих. Тромботичні ускладнення виникали в період між 6 та 11 добою післяопераційного періоду. Від тромботичних ускладнень в першій групі дослідження померли 2 (11,7%) пацієнти. У 3 (7,1%) пацієнтів другої групи дослідження розвинувся тромбоз ворітної вени I і II ступеня та тромбоз верхньої порожнистої вени, вони одужали після призначення антикоагулянтної терапії, що призвело до повного зникнення тромбів в ворітній та верхній порожнистій венах. Впродовж антикоагулянтної терапії від 1,5 до 6 місяців (3,5±1,9) у пацієнтів не спостерігали рецидиву кровотечі з ВРВ.

Тромбоз ворітної вени після оперативних втручань, які спрямовані на лікування кровотечі з ВРВС, Ш є потенційно небезпечним для життя ускладненням. При цьому клінічні симптоми можуть бути прихованими, що залежить від прогресування тромбозу ворітної вени та його поширення на гілки, що може призвести до інфаркту кишечника. Тромботичні ускладнення та летальнісь в двох групах представлено в таблиці 2.

Таблиця 2

Ускладнення та летальнісь в двох групах

Параметри	Група 1 (n=17)	Група 2 (n=42)
Тромбоз ворітної вени I, II ступінь	0	2 (4,7%)
Тромбоз ворітної вени III, IV ступінь	1 (5,8%)	0
Тромбоз верхньої порожнистої вени	0	1 (2,3%)
ТЕЛА	1 (5,8%)	0
Померли, n (%)	2 (11,7%)	0

Також ми звернули увагу на те, що, за даними анамнезу, всі оперовані пацієнти, в яких розвинулись тромботичні ускладнення, перехворіли на COVID-19. Так, в першій групі дослідження тромботичні ускладнення розвилися у 2 (11,7%) хворих: в однієї пацієнтки виникла масивна тромбоемболія легеневої артерії на 11 добу післяопераційного періоду, а у іншої пацієнтки через 7 діб після операції розвинувся тромбоз ворітної вени (IV ступінь за класифікацією Ердля) з розповсюдженням процесу на верхню мезентеріальну вену, що призвело до некрозу кишечника та вимагало проведення повторного оперативного втручання, обидва ускладнення мали фатальні наслідки. Масивна тромбоемболія представлена на рис. 3.

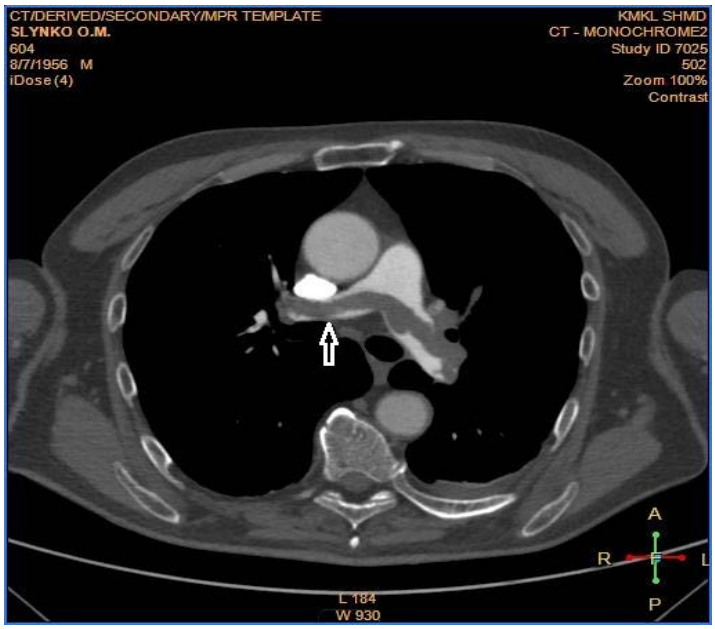

Рисунок 3. Спіральна комп'ютерна томографія: візуалізується масивна тромбоемболія легеневої артерії (гіподенсний тромб позначено стрілкою).

У 2 (4,7%) пацієнтів другої групи розвинувся тромбоз ворітної вени I, II ступеня і в 1 (2,4%) хворого – тромбоз верхньої порожнистої вени. Тромбоз верхньої порожнистої вени та повне відновлення прохідності після проведеної антикоагулянтної терапії (див. рис. 3, 4).

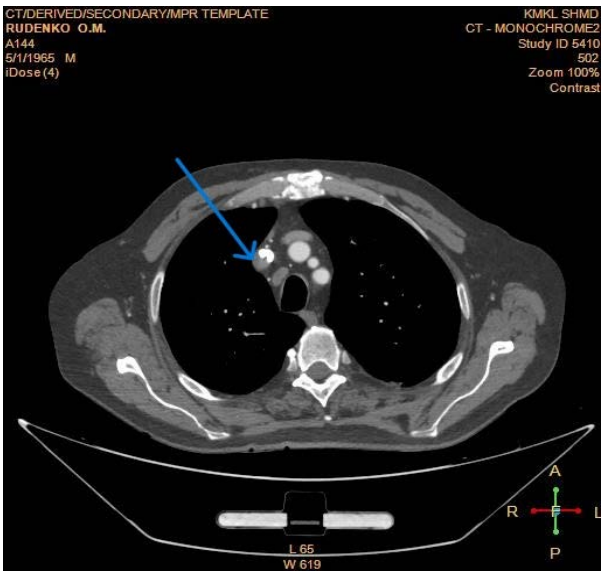

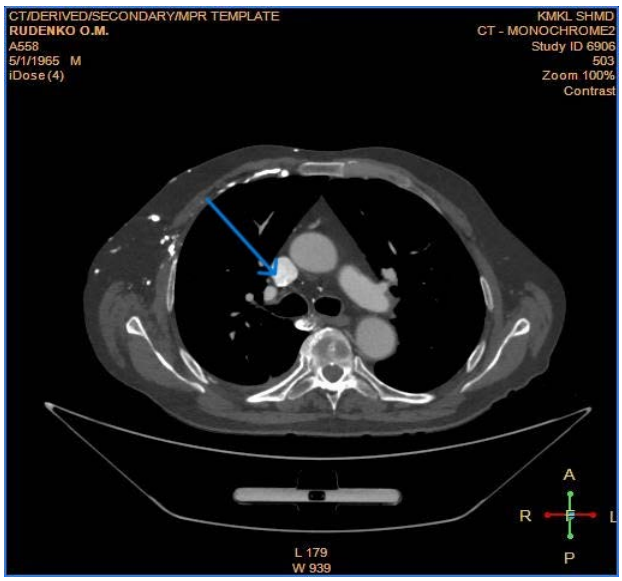

Рисунок 4, 5. Спіральна комп'ютерна томографія: візуалізується гіподенсний тромб в верхній порожнистій вені (синя стрілка), що на 50% перекриває просвіт судини; 5 – верхня порожниста вена повністю заповнена контрастом (після 6 місяців антикоагулянтної терапії).

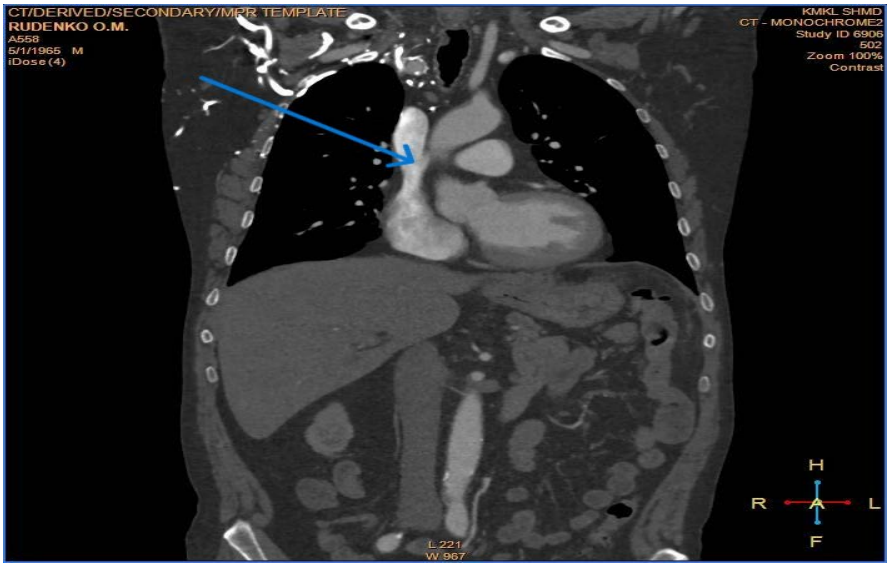

Рисунок 6. Спіральна комп'ютерна томографія: верхня порожниста вена повністю заповнена контрастом (стрілка) (6 місяців після операції порто-азигального роз'єднання, спленектомії та антикоагулянтної терапії НМГ та варфаріном).

Пацієнти другої групи, в яких розвинулись тромботичні ускладнення, одужали після призначення антикоагулянтної терапії, яка передбачала введення низькомолекулярного гепарину, в подальшому варфарину, що призвело до повного зникнення тромбозу у цих хворих. Впродовж антикоагулянтної терапії в жодного хворого другої групи спостереження не спостерігали рецидиву кровотечі з ВРВС, в той же час, відмічали геморагічні ускладнення, а саме кровотечу в черевну порожнину в ділянці ложа селезінки після спленектомії у 1 (2,3%) та у 2 (4,7%) пацієнтів в ділянці післяопераційної рани. В першій групі геморагічних ускладнень не спостерігали.

ДИСКУСІЯ

Останніми роками повідомлялося, що тромботичні ускладнення у пацієнтів, хворих на цироз печінки, такі як тромбоз ворітної вени з повною або частковою її обструкцією та/або її притоків, є відносно частою подією у цієї категорії пацієнтів; їх частота змінюється від 0,6% до 29% у різних дослідженнях [23, 24, 25, 36, 38], а 2-річна виживаність пацієнтів із тромбозом ворітної вени знижується на 55% через прогресуючу печінкову дисфункцію [37]. Типовим для цирозу печінки є зниження синтезу як прокоагулянтів, так і антикоагулянтів, що зазвичай відновлює нормальний гемостатичний баланс у цих пацієнтів, але він настільки «крихкий», що може легко стати дисбалансом у геморагічному чи протромботичному сенсі, залежно від наявності варикозної кровотечі, приєднання бактеріальної інфекції, ниркової недостатності та ін. [3]. Крім печінкової декомпенсації [26], інші ситуації є відомими факторами ризику розвитку тромбозу у цієї категорії пацієнтів, включаючи хірургічні втручання на органах черевної порожнини [39, 40], спленектомію [31-34, 41], ендоваскулярні втручання, ендоскопічне лікування [35] та ін. Особливо акцентується увага на спленектомії, після якої частота тромбозу ворітної вени може сягати 52% [41]. Таким чином, усі вищеперераховані події здатні запустити внутрішній шлях згортання, що веде до утворення тромбів та можливого розвитку тромбоемболічних ускладнень.

Найважливішою специфічною проблемою у цієї категорії пацієнтів є те, що після оперативних втручань є ризик розвитку двох різних локалізацій тромботичних ускладнень – тромбозу портальної та кавальної систем. Мультифокальна локалізація тромбозу вказує на системну компоненту порушення гемостазу, а не лише на локальні відхилення гемодинаміки ворітної вени [6, 13, 20, 28]. При цьому, як тромбоз глибоких вен нижньої кінцівки, порожнистих вен, так і тромбоз ворітної вени у деяких пацієнтів можуть бути безсимптомними та «мовчазними», хоча вони, звичайно, можуть бути передвісником масивної емболії легеневої артерії, і розповсюдження тромбозу на верхню брижову вену, що призводить до некрозу кишечника та перитоніту, як це було у наших хворих. Ці ускладнення не завжди маніфестують такими клінічними симптомами, як лихоманка, поява або посилення болю, що має викликати підозру стосовно ймовірного розвитку цих ускладнень, і можуть проявлятися вже після виписки хворого з стаціонару. А тому високий індекс підозри, рання діагностика за допомогою методів візуалізації, а саме ультразвукової допплерографії або комп'ютерної томографії з контрастуванням, є ключовими факторами ранньої діагностики тромботичних ускладнень, а призначення антикоагулянтної терапії – їх успішної тромбопрофілактики та лікування, незважаючи на

те, що тривалий час основним занепокоєнням при проведенні антикоагулянтної терапії у пацієнтів цієї категорії був ризик геморагічних ускладнень в умовах вже нестабільного «перебалансованого» гемостазу. Водночас відсутність чітких рекомендацій в останніх консенсусних публікаціях щодо питання антикоагулянтної профілактики та терапії доводить необхідність проведення подальших досліджень із збільшенням вибірки для вивчення ефективності профілактики та лікування гострих тромбозів портальної та кавальної систем, що розвинулися у післяопераційному періоді у пацієнтів цієї категорії. Тривалість призначення, ефективність та побічні реакції також потребують подальших досліджень.

Крім того, все більше повідомлень про порушення системи гемостазу, як в сторону тромботичних ускладнень, так і стосовно геморагічних подій, вказують на роль не лише інфекції Covid-19, а й мРНК вакцин, що застосовуються для профілактики коронавірусної хвороби [42]. Ця обставина ще більше ускладнює, і без того непростий, підхід до тромбопрофілактики при портальній гіпертензії. Враховуючи розповсюдженість інфекції у світі, чисельні випадки перенесеної хвороби під час пандемії Covid-19, та продовження роботи над вивченням віддалених наслідків, слід відгукнутись на заклик дослідних груп у відношенні вивчення оцінки тромботичних ускладнень і в популяції пацієнтів із стравохідно-шлунковими варикозними кровотечами на тлі портальної гіпертензії, що теж є підставою для проведення подальших досліджень, з метою визначення ефективних методів діагностики та лікування [43-46].

ВИСНОВКИ

1. При проведенні хірургічної корекції варикозної кровотечі на тлі портальної гіпертензії необхідно враховувати ризик розвитку тромботичних ускладнень в венах портальної та кавальної систем.

2. Постспленектомічний тромбоцитоз треба вважати предиктором тромботичних ускладнень, що потребує призначеня антикоагулянтної терапії після проведення спленектомії у пацієнтів з цирозом печінки, кровотечею з ВРВС та важким гіперспленізмом.

3. Спленомегалія у пацієнтів з цирозом печінки, кровотечею з ВРВС та помірними проявами гіперспленізму статистично достовірно обґрунтовує показання до додаткової редукції селезінкового кровотоку, в той же час цей обсяг операції не зменшує ризики виникнення тромботичних ускладнень в венах портальної та кавальної систем в післяопераційному періоді.

4. Післяопераційний УЗД-моніторинг портолієнального басейну та профілактична, рання (з першої-другої післяопераційної доби) антикоагулянтна терапія забезпечує профілактику тромботичних ускладнень.

5. У випадку розвитку тромбозу ворітної/кавальної вен доцільним є призначення довгострокової антикоагулянтної терапії впродовж 3-6 місяців спостереження.

Перспективи подальших досліджень. Подальші дослідження зі збільшенням вибірки пацієнтів та тривалості спостереження мають переслідувати мету виявлення віддалених наслідків гематологічних змін.

ДОТРИМАННЯ ЕТИЧНИХ НОРМ

Етичне схвалення для проведення дослідження отримано від Комітету з біоетики Національного медичного університету імені О. О. Богомольця. Усі пацієнти надали письмову згоду на участь у дослідженні відповідно до рекомендацій Комітетів з етики біомедичних досліджень, законодавства України в галузі охорони здоров'я та Гельсінської декларації 2000 р., Директиви Європейського Співтовариства 86/609 «Про участь людини в біомедичних дослідженнях». Перед початком дослідження всі учасники отримали повну інформацію про мету, методи, можливі ризики та переваги участі. Учасники мали право відмовитися від участі на будь-якому етапі без пояснення причин. У випадку дослідження з неповнолітніми або особами з обмеженою дієздатністю, інформовану згоду отримано від їхніх законних представників.

ФІНАНСУВАННЯ ТА КОНФЛІКТ ІНТЕРЕСІВ

Дослідження виконане в рамках НДР кафедри хірургії стоматологічного факультету Національного медичного університету імені О. О. Богомольця «Застосування новітніх технологій в невідкладній абдомінальній хірургії». Державна реєстрація № 0116U000121. Конфлікт інтересів відсутній.

ВНЕСОК АВТОРІВ

Рудик Д. В.[A, D, C, F]
Тутченко М. І.[A, E, F]
Беседінський М. С.[B, E]
Нерущенко Ю. В.[E]
Льовін А. В.[C, E]
Іскра Н. І.[E]
Рощін Г. Г.[B, E]
Дирда О. О.[B]

REFERENCES

1. Premkumar, M., & Sarin, S. K. (2020). Current Concepts in Coagulation Profile in Cirrhosis and Acute-on-Chronic Liver Failure. Clinical liver disease, 16(4), 158-167. https://doi.org/10.1002/cld.976
2. De Pietri, L., Montalti, R., Nicolini, D., Troisi, R. I., Moccheggiani, F., & Vivarelli, M. (2018). Perioperative thromboprophylaxis in liver transplant patients. World journal of gastroenterology, 24(27), 2931-2948. https://doi.org/10.3748/wjg.v24.i27.2931.
3. Zermatten, M. G., Fraga, M., Calderara, D. B., Aliotta, A., Moradpour, D., & Alberio, L. (2020). Biomarkers of liver dysfunction correlate with a prothrombotic and not with a prohaemorrhagic profile in patients with cirrhosis. JHEP reports: innovation in hepatology, 2(4), 100120. https://doi.org/10.1016/j.jhepr.2020.100120
4. Forkin, K. T., Colquhoun, D. A., Nemergut, E. C., & Huffmyer, J. L. (2018). The Coagulation Profile of End-Stage Liver Disease and Considerations for Intraoperative Management. Anesthesia and analgesia, 126(1), 46-61. https://doi.org/10.1213/ANE.0000000000002394
5. Lisman, T., & Porte, R. J. (2017). Pathogenesis, prevention, and management of bleeding and thrombosis in patients with liver diseases. Research and practice in thrombosis and haemostasis, 1(2), 150-161. https://doi.org/10.1002/rth2.12028
6. Tripodi, A., Primignani, M., Mannucci, P. M., & Caldwell, S. H. (2017). Changing Concepts of Cirrhotic Coagulopathy. The American journal of gastroenterology, 112(2), 274-281. https://doi.org/10.1038/ajg.2016.498
7. Tripodi, A., Primignani, M., & Mannucci, P. M. (2010). Abnormalities of hemostasis and bleeding in chronic liver disease: the paradigm is challenged. Internal and emergency medicine, 5(1), 7-12. https://doi.org/10.1007/s11739-009-0302-z
8. Premkumar, M., Saxena, P., Rangegowda, D., Baweja, S., Mirza, R., Jain, P., Bhatia, P., Kumar, G., Bihari, C., Kalal, C., Vyas, T., Choudhury, A., & Sarin, S. K. (2019). Coagulation failure is associated with bleeding events and clinical outcome during systemic inflammatory response and sepsis in acute-on-chronic liver failure: An observational cohort study. Liver international: official journal of the International Association for the Study of the Liver, 39(4), 694-704. https://doi.org/10.1111/liv.14034
9. Northup, P. G., & Caldwell, S. H. (2013). Coagulation in liver disease: a guide for the clinician. Clinical gastroenterology and hepatology: the official clinical practice journal of the American Gastroenterological Association, 11(9), 1064-1074. https://doi.org/10.1016/j.cgh.2013.02.026
10. Violi, F., Basili, S., Raparelli, V., Chowdary, P., Gatt, A., & Burroughs, A. K. (2011). Patients with liver cirrhosis suffer from primary haemostatic defects? Fact or fiction?. Journal of hepatology, 55(6), 1415-1427. https://doi.org/10.1016/j.jhep.2011.06.008
11. De Pietri, L., Montalti, R., Nicolini, D., Troisi, R. I., Moccheggiani, F., & Vivarelli, M. (2018). Perioperative thromboprophylaxis in liver transplant patients. World journal of gastroenterology, 24(27), 2931-2948. https://doi.org/10.3748/wjg.v24.i27.2931.
12. Lisman, T., Bongers, T. N., Adelmeijer, J., Janssen, H. L., de Maat, M. P., de Groot, P. G., & Leebeek, F. W. (2006). Elevated levels of von Willebrand Factor in cirrhosis support platelet adhesion despite reduced functional capacity. Hepatology (Baltimore, Md.), 44(1), 53-61. https://doi.org/10.1002/hep.21231
13. Tripodi, A., Primignani, M., Chantarangkul, V., Clerici, M., Dell'Era, A., Fabris, F., Salerno, F., & Mannucci, P. M. (2006). Thrombin generation in patients with cirrhosis: the role of platelets. Hepatology (Baltimore, Md.), 44(2), 440-445. https://doi.org/10.1002/hep.21266
14. Leebeek, F. W., & Rijken, D. C. (2015). The Fibrinolytic Status in Liver Diseases. Seminars in thrombosis and hemostasis, 41(5), 474-480. https://doi.org/10.1055/s-0035-1550437
15. Blasi, A., Calvo, A., Prado, V., Reverter, E., Reverter, J. C., Hernández-Tejero, M., Aziz, F., Amoros, A., Cardenas, A., & Fernández, J. (2018). Coagulation Failure in Patients With Acute-on-Chronic Liver Failure and Decompensated Cirrhosis: Beyond the International Normalized Ratio. Hepatology (Baltimore, Md.), 68(6), 2325-2337. https://doi.org/10.1002/hep.30103
16. Fisher, C., Patel, V. C., Stoy, S. H., Singanayagam, A., Adelmeijer, J., Wendon, J., Shawcross, D. L., Lisman, T., & Bernal, W. (2018). Balanced haemostasis with both hypo- and hyper-coagulable features in critically ill patients with acute-on-chronic-liver failure. Journal of critical care, 43, 54-60. https://doi.org/10.1016/j.jcrc.2017.07.053
17. Bedreli, S., Sowa, J. P., Gerken, G., Saner, F. H., & Canbay, A. (2016). Management of acute-on-chronic liver failure: rotational thromboelastometry may reduce substitution of coagulation factors in liver cirrhosis. Gut, 65(2), 357-358. https://doi.org/10.1136/gutjnl-2015-309922
18. Tripodi, A., Caldwell, S. H., Hoffman, M., Trotter, J. F., & Sanyal, A. J. (2007). Review article: the prothrombin time test as a measure of bleeding risk and prognosis in liver disease. Alimentary pharmacology & therapeutics, 26(2), 141-148. https://doi.org/10.1111/j.1365-2036.2007.03369.x

19. Haas, T., Fries, D., Tanaka, K. A., Asmis, L., Curry, N. S., & Schöchl, H. (2015). Usefulness of standard plasma coagulation tests in the management of perioperative coagulopathic bleeding: is there any evidence?. British journal of anaesthesia, 114(2), 217-224. https://doi.org/10.1093/bja/aeu303
20. Francoz, C., Belghiti, J., Vilgrain, V., Sommacale, D., Paradis, V., Condat, B., Denninger, M. H., Sauvanet, A., Valla, D., & Durand, F. (2005). Splanchnic vein thrombosis in candidates for liver transplantation: usefulness of screening and anticoagulation. Gut, 54(5), 691-697. https://doi.org/10.1136/gut.2004.042796
21. Villa, E., Cammà, C., Marietta, M., Luongo, M., Critelli, R., Colopi, S., Tata, C., Zecchini, R., Gitto, S., Petta, S., Lei, B., Bernabucci, V., Vukotic, R., De Maria, N., Schepis, F., Karampatou, A., Caporali, C., Simoni, L., Del Buono, M., Zambotto, B., … Valla, D. (2012). Enoxaparin prevents portal vein thrombosis and liver decompensation in patients with advanced cirrhosis. Gastroenterology, 143(5), 1253-1260.e4. https://doi.org/10.1053/j.gastro.2012.07.018
22. Abdel-Razik, A., Mousa, N., Elhelaly, R., & Tawfik, A. (2015). De-novo portal vein thrombosis in liver cirrhosis: risk factors and correlation with the Model for End-stage Liver Disease scoring system. European journal of gastroenterology & hepatology, 27(5), 585-592. https://doi.org/10.1097/MEG.0000000000000325
23. Leonardi, F., Maria, N., & Villa, E. (2017). Anticoagulation in cirrhosis: a new paradigm?. Clinical and molecular hepatology, 23(1), 13-21. https://doi.org/10.3350/cmh.2016.0110.
24. Campello, E., Zanetto, A., Bulato, C., Maggiolo, S., Spiezia, L., Russo, F. P., Gavasso, S., Mazzeo, P., Tormene, D., Burra, P., Angeli, P., Senzolo, M., & Simioni, P. (2021). Coagulopathy is not predictive of bleeding in patients with acute decompensation of cirrhosis and acute-on-chronic liver failure. Liver international: official journal of the International Association for the Study of the Liver, 41(10), 2455-2466. https://doi.org/10.1111/liv.15001
25. Zanetto, A., Rinder, H. M., Campello, E., Saggiorato, G., Deng, Y., Ciarleglio, M., Wilson, F. P., Senzolo, M., Gavasso, S., Bulato, C., Simioni, P., & Garcia-Tsao, G. (2020). Acute Kidney Injury in Decompensated Cirrhosis Is Associated With Both Hypo-coagulable and Hyper-coagulable Features. Hepatology (Baltimore, Md.), 72(4), 1327-1340. https://doi.org/10.1002/hep.31443
26. Zanetto, A., Rinder, H. M., Senzolo, M., Simioni, P., & Garcia-Tsao, G. (2020). Reduced Clot Stability by Thromboelastography as a Potential Indicator of Procedure-Related Bleeding in Decompensated Cirrhosis. Hepatology communications, 5(2), 272-282. https://doi.org/10.1002/hep4.1641
27. Zanetto, A., Senzolo, M., & Blasi, A. (2020). Perioperative management of antithrombotic treatment. Best practice & research. Clinical anaesthesiology, 34(1), 35-50. https://doi.org/10.1016/j.bpa.2020.01.003
28. Intagliata, N. M., Caldwell, S. H., & Tripodi, A. (2019). Diagnosis, Development, and Treatment of Portal Vein Thrombosis in Patients With and Without Cirrhosis. Gastroenterology, 156(6),1582-1599.e1. https://doi.org/10.1053/j.gastro.2019.01.265
29. Ogawa, S., Yamamoto, A., Jogo, A., Nakano, M. M., Kageyama, K., Sohgawa, E., Nishida, N., Kaminou, T., & Miki, Y. (2021). Splenic Vein Diameter is a Risk Factor for the Portal Venous System Thrombosis After Partial Splenic Artery Embolization. Cardiovascular and interventional radiology, 44(6), 921-930. https://doi.org/10.1007/s00270-020-02751-8
30. Kuroki, T., Kitasato, A., Tokunaga, T., Takeshita, H., Taniguchi, K., Maeda, S., & Fujioka, H. (2018). Predictors of portal and splenic vein thrombosis after laparoscopic splenectomy: a retrospective analysis of a single-center experience. Surgery today, 48(8), 804-809. https://doi.org/10.1007/s00595-018-1655-6
31. de'Angelis, N., Abdalla, S., Lizzi, V., Esposito, F., Genova, P., Roy, L., Galacteros, F., Luciani, A., & Brunetti, F. (2017). Incidence and predictors of portal and splenic vein thrombosis after pure laparoscopic splenectomy. Surgery, 162(6), 1219-1230. https://doi.org/10.1016/j.surg.2017.07.016
32. Zhang, Y., Xu, B. Y., Wang, X. B., Zheng, X., Huang, Y., Chen, J., Meng, Z. J., Gao, Y. H., Qian, Z. P., Liu, F., Lu, X. B., Shi, Y., Shang, J., Li, H., Wang, S. Y., Yin, S., Sun, S. N., Hou, Y. X., Xiong, Y., Chen, J., … Hua, J. (2020). Prevalence and Clinical Significance of Portal Vein Thrombosis in Patients With Cirrhosis and Acute Decompensation. Clinical gastroenterology and hepatology: the official clinical practice journal of the American Gastroenterological Association, 18(11), 2564-2572.e1. https://doi.org/10.1016/j.cgh.2020.02.037
33. Gîrleanu, I., Trifan, A., Stanciu, C., & Sfarti, C. (2018). Portal vein thrombosis in cirrhotic patients – it is always the small pieces that make the big picture. World journal of gastroenterology, 24(39), 4419-4427. https://doi.org/10.3748/wjg.v24.i39.4419
34. Samant, H., Asafo-Agyei, K. O., & Garfield, K. (2022). Portal Vein Thrombosis. In StatPearls. StatPearls Publishing.
35. Jiang, G. Q., Bai, D. S., Chen, P., Xia, B. L., Qian, J. J., & Jin, S. J. (2016). Predictors of portal vein system thrombosis after laparoscopic splenectomy and azygoportal disconnection: A Retrospective Cohort Study of 75 Consecutive Patients with 3-months follow-up. International journal of surgery (London, England), 30, 143-149. https://doi.org/10.1016/j.ijsu.2016.04.047
36. Naymagon, L., Tremblay, D., Mascarenhas, J., & Schiano, T. (2021). Characteristics, anticoagulation,

and outcomes of portal vein thrombosis after intra-abdominal surgery. Surgery, 169(5), 1175-1181. https://doi.org/10.1016/j.surg.2020.11.016

37. Lu, S., Hu, G., Chen, S., & Wang, J. (2020). Risk Factors of Portal Vein Thrombosis after Devascularization Treatment in Patients with Liver Cirrhosis: A Nested Case-Control Study. BioMed research international, 2020, 9583706. https://doi.org/10.1155/2020/9583706
38. Ikeda, M., Sekimoto, M., Takiguchi, S., Yasui, M., Danno, K., Fujie, Y., Kitani, K., Seki, Y., Hata, T., Shingai, T., Takemasa, I., Ikenaga, M., Yamamoto, H., Ohue, M., & Monden, M. (2007). Total splenic vein thrombosis after laparoscopic splenectomy: a possible candidate for treatment. American journal of surgery, 193(1), 21-25. https://doi.org/10.1016/j.amjsurg.2006.06.036
39. Yang, M., & Liu, J. (2020). Low-molecular weight heparin prevents portal vein system thrombosis after splenectomy: a systematic review and meta-analysis. ANZ journal of surgery, 90(12), 2420-2424. https://doi.org/10.1111/ans.15865
40. Baldari, L., Boni, L., Giuliani, B., & Cassinotti, E. (2023). Porto-spleno-mesenteric venous thrombosis after elective splenectomy: a retrospective cohort study. Frontiers in immunology, 14, 1216283. https://doi.org/10.3389/fimmu.2023.1216283
41. Lin, Y. K., Cai, X. R., Hong, H. J., Chen, J. Z., Chen, Y. L., & Du, Q. (2023). Risk factors of portal vein system thrombosis after splenectomy: a meta-analysis. ANZ journal of surgery, 93(12), 2806-2819. https://doi.org/10.1111/ans.18633
42. Yasmin, F., Najeeb, H., Naeem, U., Moeed, A., Atif, A. R., Asghar, M. S., Nimri, N., Saleem, M., Bandyopadhyay, D., Krittanawong, C., Fadelallah Eljack, M. M., Tahir, M. J., & Waqar, F. (2023). Adverse events following COVID-19 mRNA vaccines: A systematic review of cardiovascular complication, thrombosis, and thrombocytopenia. Immunity, inflammation and disease, 11(3), e807. https://doi.org/10.1002/iid3.807
43. Hassnine, A. A., & Elsayed, A. M. (2022). COVID-19 in Cirrhotic Patients: Is Portal Vein Thrombosis a Potential Complication?. Canadian journal of gastroenterology & hepatology, 2022, 5900468. https://doi.org/10.1155/2022/5900468
44. El-Hady, H. A., Mahmoud Abd-Elwahab, E. S., Mostafa-Hedeab, G., & Shawky Elfarargy, M. (2023). Portal vein thrombosis in patients with COVID-19: A systematic review. Asian journal of surgery, 46(8), 3017-3026. https://doi.org/10.1016/j.asjsur.2022.11.002
45. Liu, F., Long, X., Ji, G., Zhang, B., Zhang, W., Zhang, Z., & Chen, X. (2020). Clinically significant portal hypertension in cirrhosis patients with COVID-19: Clinical characteristics and outcomes. The Journal of infection, 81(2), e178-e180. https://doi.org/10.1016/j.jinf.2020.06.029
46. Rokkam, V. R. P., Kutti Sridharan, G., Vegunta, R., Vegunta, R., Boregowda, U., & Mohan, B. P. (2021). Clostridium Difficile and COVID-19: Novel Risk Factors for Acute Portal Vein Thrombosis. Case reports in vascular medicine, 2021, 8832638. https://doi.org/10.1155/2021/8832638

Abstract

THROMBOTIC COMPLICATIONS AFTER PORTO-AZYGOS DISCONNECTION IN PATIENTS WITH BLEEDING FROM ESOPHAGEAL-GASTRIC VARICES

Diana V. Rudyk[1], Mykola I. Tutchenko[1], Mykola S. Besedinskyi[1], Yurii V. Nerushchenko[2], Andrii V. Lovin[3], Natalia I. Iskra[4], Georgiy G. Roshchin[5], Oleksandr O. Dyrda[5]

[1]Bogomolets National Medical University, Kyiv, Ukraine
[2]Kyiv City Clinical Emergency Hospital, Kyiv, Ukraine
[3]Taras Shevchenko National University of Kyiv, Kyiv, Ukraine
[4]State Institution «National Research Center of Radiation Medicine, Hematology and Oncology of the National Academy of Medical Sciences of Ukraine», Kyiv, Ukraine
[5]Shupyk National Healthcare University of Ukraine, Kyiv, Ukraine

Aim. To determine the impact of porto-azygos dissection procedures with splenic artery ligation/splenectomy in patients with bleeding from esophageal varices against the background of liver cirrhosis on the development of thrombotic complications with a view to preventing them.

Materials and methods. The results of treatment of 59 patients from 2012 to 2024 were retrospectively analyzed. A sample of patients who underwent surgical correction of bleeding from esophageal-gastric phlebectases was formed. Operative intervention involved portoazygous dissection, supplemented by splenic artery ligation to reduce splenic blood flow in n=17 (28.8%) or splenectomy in n=42 (71.7%) patients.

Results. In all 59 (100%) patients, splenomegaly (171±25 mm), with a determined spleen volume index (1604±821 mm^3) and hypersplenism with a platelet count of 63±21×109/l, were detected, respectively.

In the first group, there was a slight increase in the number of PLT (158±6 × 109/l), a direct correlation of the average power (rP=0.39) with the indicator of the spleen volume index. In the second study group, a more than 10-fold increase in the PLT index (806.0±38 × 109/l) was noted, which showed a direct correlation of weak force (rP=0.28). The total frequency of thromboembolic complications in 59 operated patients was 5 (8.5%), namely, in the first experimental group – in 2 out of 17 (11.7%) patients, in the second experimental group – in 3 out of 42 (7.1%) of patients. Thrombotic complications occurred between the 6th and 11th day of the postoperative period. During anticoagulant therapy from 1.5 to 6 months (105 ±58,9 days) in the operated patients, no recurrence of upper gastroesophageal bleeding was observed.

Conclusions. Postsplenectomy thrombocytosis should be considered a predictor of thrombotic complications in patients with cirrhosis of the liver, varices bleeding, and severe hypersplenism. Splenomegaly in patients with cirrhosis of the liver, bleeding esophageal varices and moderate manifestations of hypersplenism justifies indications for additional reduction of splenic blood flow, at the same time, no data were obtained regarding the reduction of the risk of thrombotic complications in the veins of the portal and caval systems in the postoperative period with the described volume of surgical treatment. Anticoagulant therapy can help prevent thrombotic complications. Convincing data have been obtained regarding the effectiveness of prescribing long-term anticoagulant therapy for 3-6 months to prevent the development of portal/caval vein thrombosis.

Keywords: **thrombotic complications, portal vein thrombosis, portal hypertension, variceal bleeding, porto-azygos disconnection**

Received: 15.08.2025
Accepted: 17.11.2025