УДК 617:612.2:616-8
https://doi.org/10.31612/2616-4868.4.2025.18

ВІД ДАВНІХ ЧАСІВ ДО СУЧАСНИХ ТЕХНОЛОГІЙ: ЯК ЗМІНЮВАЛИСЯ МЕТОДИ ЛІКУВАННЯ МНОЖИННИХ ПЕРЕЛОМІВ РЕБЕР

Сергій С. Пітух[1,2], Вадим Г. Гетьман[1], Аркадій Г. Висоцький[1], Дмитро В. Мясніков[2,3]

[1]Національний університет охорони здоров'я України імені П. Л. Шупика, м. Київ, Україна
[2]Комунальне некомерційне підприємство «Київська міська клінічна лікарня № 12», м. Київ, Україна
[3]Національний медичний університет імені О. О. Богомольця, м. Київ, Україна

Резюме

Мета. Провести аналіз історії розвитку лікування множинних переломів ребер.
Матеріали та методи. Бібліосемантичний, порівняльний та метод системного аналізу. Проведено аналіз сучасної літератури, результатів досліджень та метааналізів, а також архівних матеріалів.
Результати. Протягом сторіччя було розроблено багато методів для стабілізації грудної клітки. Однак, незважаючи на велику кількість запропонованих рішень, жоден метод не став остаточним. Це, можливо, сприяло популярності механічної вентиляції як основного методу лікування множинних переломів ребер та флотуючої грудної клітки. Цей підхід і досі вважається найбільш надійним, хоча і спірним. Останні опубліковані дослідження показують, що є можливість удосконалення терапевтичних підходів до лікування множинних переломів ребер та флотуючої грудної клітки, особливо з впровадженням спеціалізованих матеріалів для остеосинтезу. Різноманітні автори, незалежно один від одного, підтверджують, що оперативне лікування множинних переломів ребер скорочує час перебування в реанімації (10,8 ± 3,4 днів у прооперованих пацієнтів проти 18,3 ± 7,4 днів у непрооперованих; $p<0,05$) та знижує частоту пневмонії порівняно з вентиляційною підтримкою (24% у пацієнтів, яким виконувались реконструктивно-відновні операції, та 77% у пацієнтів, основним лікуванням яких була вентиляційна підтримка; $p<0,05$). Таким чином, тема множинних переломів ребер є надзвичайно актуальною як у контексті надання невідкладної допомоги, так і в аспекті довготривалого реабілітаційного лікування пацієнтів, що визначає важливість вдосконалення існуючих методів діагностики та терапії.
Висновки. Враховуючи той факт, що на сьогоднішній день не існує єдиної думки у виборі лікування пацієнтів з множинними переломами ребер, спираючись на результати досліджень інших авторів та аналізуючи їх ефективність, ми дійшли висновку, що реконструктивно-відновлювальні операції при множинних переломах ребер є вкрай необхідними, та досі розвиваються. Доведено, що оперативне лікування цієї патології покращує результати лікування.

Ключові слова: **множинні переломи ребер, флотуюча грудна клітка, травма грудної клітки, історія лікування переломів ребер**

ВСТУП

Переломи ребер є одними з найпоширеніших травм при закритих ушкодженнях грудної клітки, а множинні переломи зустрічаються у 39% пацієнтів. Цей різновид травми нерідко призводить до значних порушень дихальної функції, виникнення флотуючого сегмента грудної стінки, гемотораксу, пневмотораксу та гострої дихальної недостатності.

Зважаючи на високий ризик розвитку як ранніх, так і віддалених ускладнень, множинні переломи ребер потребують комплексного підходу до діагностики та лікування. Сучасні підходи включають як консервативні методи стабілізації, так і оперативні втручання, спрямовані на відновлення анатомічної цілісності грудної клітки та забезпечення адекватної вентиляції легень. Смертність від переломів ребер становить 6,9% [1-4].

Останнім часом активно розробляються та впроваджуються новітні хірургічні методики фіксації ребер із застосуванням титанових пластин та інших остеосинтезуючих матеріалів. Проте питання оптимального вибору тактики лікування залишається

дискусійним, що обумовлює необхідність подальших наукових досліджень у цій галузі. Ушкодження грудної стінки при закритих травмах складають 50-70% усіх торакальних ушкоджень, а при поєднаних травмах – до 90,8% [5].

Таким чином, тема множинних переломів ребер є надзвичайно актуальною як у контексті надання невідкладної допомоги, так і в аспекті довготривалого реабілітаційного лікування пацієнтів, що визначає важливість вдосконалення існуючих методів діагностики та терапії.

МЕТА

Провести узагальнення наукових досліджень щодо історії розвитку лікування множинних переломів ребер.

МАТЕРІАЛИ ТА МЕТОДИ

Під час проведення даного дослідження використовувався бібліосемантичний метод, порівняльний, та метод системного аналізу. Проведено аналіз сучасної літератури, результатів досліджень та метааналізів, а також архівних матеріалів.

РЕЗУЛЬТАТИ

Першим, хто написав про відкриту репозицію та внутрішню стабілізацію переломів ребер, був Scudder (США). У 1900 році він видав книгу «Лікування переломів», де детально описав методи ведення переломів обличчя, хребта, таза, кінцівок та грудної клітки. У своїй праці він радив використовувати відкритий розріз і фіксацію швами для лікування фрагментованих або значно зміщених переломів ребер [6].

Лише в середині XX століття в Медичному коледжі Вірджинії Coleman та його колеги запропонувавали більш стійкий метод лікування для 15 пацієнтів з флотуючою грудною кліткою, використовуючи відкриту репозицію та фіксацію дротом у двох площинах [7, 8].

Старі джерела про травми грудної клітки містять дивовижно точні описи механізмів ушкоджень. Сучасні погляди на ці травми мало чим відрізняються від тих, що були 50 років тому. Наприклад, концепція флотуючої грудної клітки, як її розуміють сьогодні, була сформульована ще у 1955 році Cohen [9]. Раніше використовувався термін «запала грудна клітка», вперше описаний Hagen у 1945 році [10]. У 1949 році Heroy описав специфічний варіант цієї травми – «травму від кермового колеса», яка стала поширеною через зростання кількості автомобілів. Через відсутність ременів безпеки при лобовому зіткненні постраждалий ударявся об кермо, отримуючи переломи ребер з обох боків грудини, що призводило до утворення так званої «плаваючої грудини» [11].

Фізіологічні наслідки таких травм були описані дуже детально. Вказувалося на парадоксальний рух грудної клітки, зниження легеневої еластичності, збільшення опору дихальних шляхів та посилення зусиль при диханні. Також були зафіксовані порушення кровообігу через зміни внутрішньогрудного тиску [12, 13].

Williams (1948) виділив типову клінічну тріаду при флотуючій грудній клітці: внутрішньобронхіальна кровотеча, кашель і гіпоксія [14]. Ранні дослідження свідчили, що пацієнти з такими травмами мають несприятливий прогноз, а рівень смертності може досягати 80% [11, 15, 16]. Це сприяло розвитку багатьох технік лікування, які можна поділити на дві основні групи: методи внутрішньої та зовнішньої підтримки. Останні поділяються на консервативні, черезшкірні та інвазивні підходи.

Внутрішня підтримка

Механічна вентиляція з позитивним тиском як метод внутрішньої підтримки є порівняно новим підходом у лікуванні травм грудної клітки, особливо у порівнянні із зовнішньою стабілізацією.

Попри те, що перший опис штучної вентиляції з'явився ще у 1902 році завдяки Hoyt, клінічне використання цього методу розпочалося лише через півстоліття [17]. Перше дослідження, присвячене вентиляції з позитивним тиском для лікування травм грудної клітки, було опубліковане Carter та його колегами (1951). У ньому описано методику, яка передбачала використання трахеостомії разом із періодичною механічною вентиляцією. Основна ідея полягала у тому, що трахеостомія сприяє ефективному видаленню секрету із дихальних шляхів, а періодична вентиляція надає легеням внутрішню підтримку та знижує навантаження на дихальні м'язи [18].

Перший опис безперервної механічної вентиляції, що забезпечує тривалу внутрішню стабілізацію при травмах грудної клітки, належить Avery та співавт. [19]. Згодом Garzon (1968) одним із перших детально проаналізував використання трахеостомії у поєднанні з постійною механічною вентиляцією. У його дослідженні 12 пацієнтів із флотуючою грудною кліткою отримували таке лікування: дев'ятьом було зроблено трахеостомію, а восьмеро проходили механічну вентиляцію. На жаль, четверо пацієнтів померли внаслідок тяжкості отриманих травм. Garzon також описав складні патофізіологічні процеси в легенях, виявивши зв'язок між піддатливістю легень, опором дихальних шляхів, навантаженням на дихальні м'язи, легеневими об'ємами, дифузією, газами крові та тяжкістю травм [13].

Роком раніше Baumann (1967) опублікував дослідження, яке порівнювало три підходи до терапії:

1. Постійна механічна вентиляція з ендотрахеальною інтубацією.

2. Вентиляція за допомогою трахеостомії.

3. Періодична допоміжна вентиляція через мундштук.

Baumann також детально описав, як взаємодіють травма, об'єм легень, методи терапії та склад крові [12].

Зовнішня підтримка

Перший опис застосування зовнішньої підтримки для лікування «флотуючої грудної клітки» належить Jones (1926), і він з'явився за 25 років до впровадження механічної вентиляції. Він описав перший випадок успішного застосування черезшкірної підтримки у дитини з вісьмома односторонніми переломами ребер. Для стабілізації ребер застосовували щипці для видалення куль, якими створювали натяг (Рис. 1) [20]. Згодом було розроблено безліч альтернативних методів перкутанної тяги для стабілізації грудної клітки. Удосконалення розуміння різних типів ушкоджень дало змогу створити індивідуальні стратегії лікування.

Рисунок 1. Щипці для видалення куль, які використовував для стабілізації ребер Jones у 1926 році.

Heroy (1949) став автором першого наукового опису хірургічного методу стабілізації грудної клітки після травм, отриманих внаслідок удару за кермом. У роботі підкреслюється серйозність травм грудної клітки, особливо парадоксальних рухів грудної стінки, які спостерігаються при «рухомій грудній клітці». Автор визначив три основні типи цієї патології та розробив для кожного з них індивідуальний підхід до лікування. До грудини прикріплювали спеціальні гвинти з медичного сплаву на основі кобальту, які створювали натяг, розташовуючи пацієнта у положенні напівсидячи. Через 24 години гвинти зазвичай ламалися. Після цього переходили до наступного етапу: у отвори від гвинтів вводили редукційні щипці та прикладали натяг вагою близько 4,5 кг протягом 2 тижнів [11].

Одним із найпростіших способів зовнішньої підтримки є фіксація грудної клітки за допомогою клейкої стрічки. Перші згадки про цей метод опублікували Berry та співавтори (1941) [21, 22].

Hagen (1945) запропонував використання респіратора Drinker (Рис. 2), також відомого як «залізна легеня», для підтримки дихання. Цей пристрій створює вакуум у металевому циліндрі, що викликає повторювані цикли вдиху через втягування грудної стінки. Пацієнт перебував у респіраторі протягом 10 днів, після чого його поступово відлучали ще 11 днів [10].



Рисунок 2. Респіратор Дрінкера, що почав використовувати Hagen у 1945 р. у пацієнтів з множинними переломами ребер для підтримки дихання. Ліворуч показані насоси та манометр для контролю тиску.

Цей аппарат вперше з'явився у 1928 році в Гарварді. Винахідники інженер Philip Drinker та фізіолог Louis Shaw придумали його після того, як побачили муки дітей у відділенні для хворих на поліомієліт. «Залізні легені» призначалися для використання протягом максимум двох тижнів, щоб дати організму шанс відновитися. В апараті зазвичай опинялись найважчі пацієнти (Рис. 3). У 1952 році данський анестезіолог Bern Ibsen запропонував вентиляцію з позитивним тиском (тоді пацієнтам закачували повітря в легені вручну). Відомі нам зараз системи ШВЛ засновані на принципі позитивної вентиляції.

Рисунок 3. Діти в «залізних легенях» під час спалаху поліомієліту в США в 1950-х роках. Журнал The Guardian.

Ще одним пристроєм для неоперативної стабілізації був гумовий вакуумний механізм Cape Town Limpet, описаний Schrire (1963). Його дія нагадувала роботу звичайного вантуза. Цей пристрій прикріплювали до нестабільного сегмента грудної клітки, а потім створювали натяг [23].

Черезшкірні методи зовнішньої підтримки

Jaslow (1946) запропонував нестандартну, але ефективну методику стабілізації рухомої грудини. Для цього використовували дерев'яну вішалку з гвинтовим металевим гачком. Під місцевою анестезією в грудині робили невеликий отвір, куди вставляли гачок. Щоб уникнути пошкодження задньої частини грудини, гачок закручували рівно п'ять разів. Потім до гачка кріпили вантаж, створюючи натяг. Пацієнт перебував у такому стані впродовж восьми днів [24].

Були описані численні способи натягу та підвішування грудної клітки. Деякі з них базувалися на використанні інструментів, подібних до щипців (Рис. 4), інші застосовували металеві дроти, які обмотували навколо ребер [25].

Оригінальний інструмент запропонував угорський хірург Constantinescu, описавши його у 1965 році. Він розробив гострий гак із кутом у 90°, який можна було розкрити у грудній порожнині у формі літери Т. Це дозволяло створювати натяг за допомогою пластини, закріпленої зовні, що забезпечувало стабілізацію грудної клітки [26].

Усі ці методи базувалися на ідеї, що натяг сприяє розширенню легеневої тканини, збільшує життєву ємність легень, зменшує опір і ризик розвитку ускладнень, таких як ателектаз, пневмонія чи дихальна недостатність. Окрім того, стабілізація грудної клітки знижувала біль, підвищуючи комфорт пацієнта.

Хірургічні методи

Інвазивні методи лікування переломів ребер і нестабільної грудної клітки розвивалися паралельно з черезшкірними техніками. Першу роботу в цій галузі опублікували Elkin з колегами (1943) [27] та Hagen (1945) [10], описавши техніку фіксації переломів ребер дротами або швами після відкритої репозиції. Ці методи поділяються на дві основні групи: внутрішня фіксація та відкрита репозиція з внутрішньою фіксацією.

Внутрішня фіксація

Окрім методів, що передбачають анатомічну репозицію, було запропоновано техніки внутрішньої фіксації ребер. Їх поява стала можливою завдяки усвідомленню, що кожне додаткове хірургічне

втручання необхідно мінімізувати. Перший такий метод описав французький хірург Dor з колегами (1967) [28], використовуючи К-дроти для стабілізації переломів ребер.

Beltrami (1978) [29] та Guernelli (1979) [30] запропонували техніку, яка передбачала введення двох довгих К-дротів під нестабільний сегмент грудної клітки через відкриту торакотомію. Через 30 днів дроти видаляли, отримуючи задовільні результати.

У 1991 році Landreneau та його колеги [31] описали техніку, яка базувалася на методі Beltrami [29]. Вони використовували металеві спиці для фіксації нестабільних сегментів. Спиці вводилися під час торакотомії та фіксувалися зовнішніми пристроями.

У 2001 році Glavas [32] розробив метод, за яким нестабільний сегмент перекривали індивідуально виготовленим протезом із кісткового цементу. Протез розташовували між цілими ребрами з обох боків перелому, фіксуючи його швами або дротами.

Відкрита репозиція з внутрішньою фіксацією

Незалежно від використовуваного матеріалу, всі методи цієї групи ґрунтуються на схожому принципі. Після відкритої репозиції переломів хірурги проводять стабільну фіксацію, що відновлює нормальну форму грудної клітки та дозволяє забезпечити нормальне дихання.

Було описано багато різних пристроїв. Внутрішньокісткові методи включають використання кісткових штифтів – їх використання описав Klassen у 1949 році [33], або пластин Rush, що описані Crutcher (1956) [34].

Judet (1973) розробив власну пластину (Рис. 4). Принцип її полягав у захваті ребра зігнутими гачками [35].

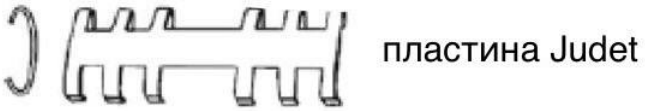

Рисунок 4. Пластина Judet (1973 рік).

Paris з колегами (1975) запропонували різні техніки, використовуючи саморобні пластини для фіксації переломів. Вони також описали метод, що, ймовірно, був одним із перших прикладів мінімального інвазивного остеосинтезу пластинами, оскільки він включав введення пластини через два маленькі розрізи [36].

Спочатку пластини фіксувались до ребер за допомогою гвинтів, але недолік їх полягав в тому, що ребра мають досить м'яку структуру, через що гвинти часто «мігрували». Labitzke (1980) опублікував статтю, де описав використання пластин Drittelrohr, які вже через 12 годин починали «мігрувати». Це спонукало його створити пластину зі спеціальним захоплювальним механізмом (Рис. 5). Першість у використанні титанових пластин також належить цьому автору. Його конструкція була досить інноваційною: він оснастив пластини асиметричними шарнірами, що дозволяло згинати їх у двох напрямках [37].

Sanchez-Lloret та ін. (1982) опублікували роботу, в якій представили модифікацію пластини Labitzke. Її продемонстровано на Рис. 6 [38].

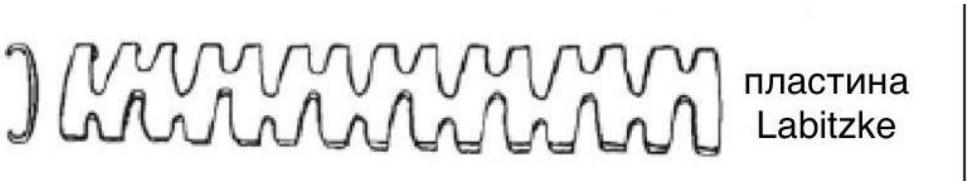

Рисунок 5. Пластина Labitzke (1980 рік).

Рисунок 6. Пластина Sanchez-Lloret (1982 рік).

Інші автори також повідомляли про успішне застосування пластин, Lindenmaier з колегами (1990) використовували пластину Drittelrohr [39], Voggenreiter та ін. (1996) – пластину AO для реконструкції [40]. Всі ці методи використовують принцип захоплення ребра плоскими гачками, а не гвинтами. Це дозволяло зменшити ймовірність «міграції» гвинтів і мінімізувало ризики пошкодження структур під ребрами.

Sales та ін. (2008) описали нову конструкцію пластини, яка поєднує два принципи: використання гвинтів і захоплювального механізму. Це призвело до створення U-подібної пластини, що накладається на ребро, а фіксація здійснюється за допомогою стабільних гвинтів [41].

Історії хірургічного лікування множинних переломів ребер вже понад 100 років. Протягом всього часу хірурги вдосконалювали вже існуючі методи та запроваджували нові з метою покращення ефективності лікування. Еволюцію хірургічного лікування множинних переломів ребер представлено на Рис. 7.

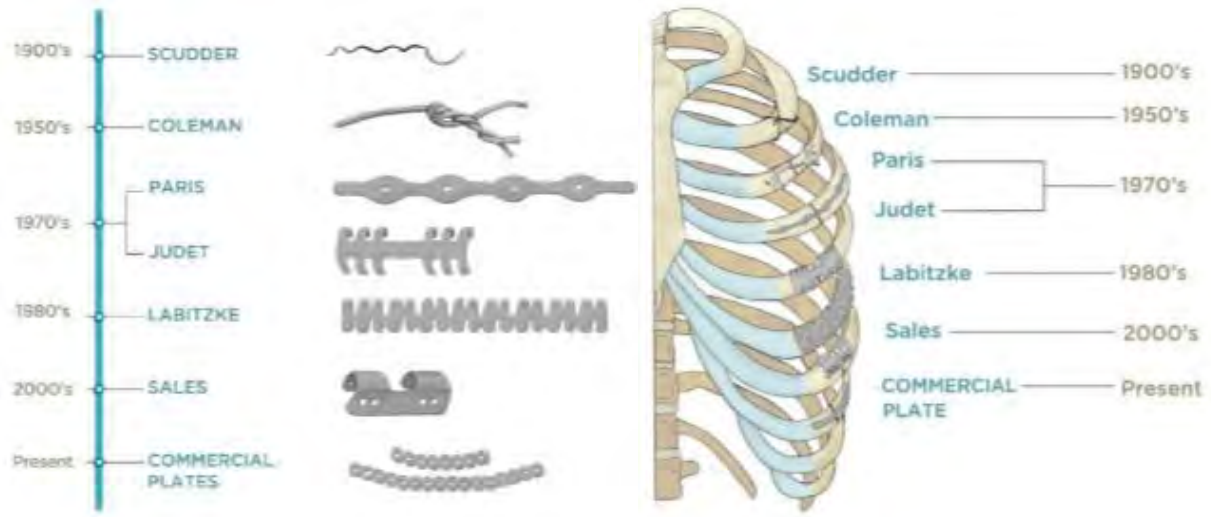

Рисунок 7. Еволюція пластин для лікування множинних переломів ребер.

Останню систему представила компанія DePuy Synthes: система фіксації ребер MatrixRI B. Це повністю спеціалізована система пластин, яка призначена виключно для стабілізації ребер. Пластини виготовлені з титану і розроблені так, щоб повторювати біодинамічні властивості ребер. Пластини фіксуються за допомогою гвинтів з фіксацією. Дані наведено на Рис. 8.

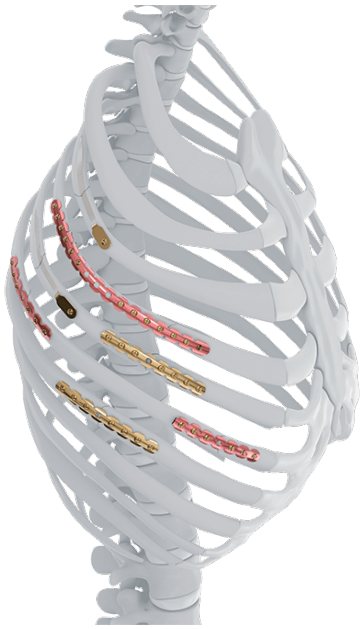

Рисунок 8. Система фіксації ребер MatrixRIB (компанія DePuy Synthes).

Згідно результатів досліджень, представлених компанією DePuy Synthes, переваги остеосинтезу над консервативним лікуванням полягають в зменшенні інфекційних ускладнень, зниженні необхідності виконання трахеостомій, скороченні кількості днів у відділенні інтенсивної терапії, зменшенні кількості днів на ШВЛ та зменшенні тривалості лікування пацієнтів з множинними переломами ребер [42].

ДИСКУСІЯ

Протягом сторіччя було розроблено багато методів для стабілізації грудної клітки. Однак, незважаючи на велику кількість запропонованих рішень, жоден метод не став остаточним. Аналіз консервативних зовнішніх методів, таких як обв'язування або використання «пісочних мішків», швидко показувало їхню недостатню ефективність.

Огляд інвазивних методів, представлених тут, демонструє винахідливість хірургів. Від простих та ефективних до незвичайних і потенційно небезпечних пристроїв (більшість публікацій не містять інформації про ускладнення). Враховуючи запропоновані методи, можна очікувати серйозні ускладнення, такі як емпієма, пошкодження легенів або серця. Той факт, що жодна з цих методик не здобула широкої популярності, свідчить про те, що очікувані ускладнення, ймовірно, мали місце. Це, можливо, сприяло популярності механічної вентиляції як основного методу лікування множинних переломів ребер та флотуючої грудної клітки. Цей підхід і досі вважається найбільш надійним, хоча і спірним.

Останні дослідження, такі як робота Tanaka та ін. (2002) показують, що є можливість удосконалення терапевтичних підходів до лікування переломів ребер та флотуючої грудної клітки, особливо з впровадженням спеціалізованих матеріалів для остеосинтезу [43]. Ряд дослідників, такі як Wei-Ming Wu (2015) [44], Yongjing Liu (2018) [45] та Wen-Ruei Tang (2022) [46] підтверджують, що оперативне лікування множинних переломів ребер скорочує час перебування в реанімації (10,8 ± 3,4 днів у прооперованих пацієнтів проти 18,3 ± 7,4 днів у непрооперованих; $p<0,05$) та знижує частоту пневмонії порівняно з вентиляційною підтримкою (24% у пацієнтів, яким виконувались реконструктивно-відновлювальні операції, та 77% у пацієнтів, основним лікуванням яких була вентиляційна підтримка; $p<0,05$) [47-50].

ВИСНОВКИ

Враховуючи той факт, що на сьогоднішній день не існує єдиної думки у виборі лікування пацієнтів з множинними переломами ребер, спираючись на результати досліджень інших авторів та аналізуючи їх ефективність, ми дійшли висновку, що реконструктивно-відновлювальні операції при множинних переломах ребер є вкрай необхідними, і досі розвиваються. Незаперечно доведено, що оперативне лікування даної патології дозволяє покращити результати лікування пацієнтів.

Перспектива подальших досліджень. Результати проведеного дослідження показують важливість пошуку нових методів стабілізації множинних переломів ребер. Досвід хірургів в цьому напрямку за останні 125 років підтверджує наскільки важливо не зупинятись та вдосконалювати вже існуючі методи, а також розробляти нові.

ДОТРИМАННЯ ЕТИЧНИХ НОРМ

Ця оглядова стаття ґрунтується на аналізі публічно доступних наукових матеріалів, опублікованих у рецензованих журналах, клінічних рекомендаціях та базах даних. У процесі роботи не були використані дані, що дозволяють ідентифікувати пацієнтів, а також не було необхідності отримувати схвалення етичного комітету, оскільки дослідження не включало нові клінічні втручання чи первинний збір даних пацієнтів. Автори дотримувались етичних норм, передбачених міжнародними стандартами публікацій у медичних журналах, зокрема рекомендацій ICMJE (Міжнародного комітету редакторів медичних журналів). Всі елементи роботи є оригінальними та не містять плагіату чи фабрикації даних. Всі джерела інформації належно процитовані та оформлені відповідно до вимог. Автори декларують дотримання норм Гельсінської декларації Всесвітньої медичної асоціації «Етичні принципи медичних досліджень за участю людини у якості об'єкта дослідження» в даних дослідженнях та відсутність порушень етичних норм наукового дослідження.

ФІНАНСУВАННЯ ТА КОНФЛІКТ ІНТЕРЕСІВ

Робота проводилась за рахунок ресурсів авторів проєкту. Автори заявляють про відсутність конфлікту інтересів.

ВНЕСОК АВТОРІВ

Пітух С. С.[A, B, C, D]

Гетьман В. Г.[E, F]

Висоцький А. Г.[E, F]

Мясніков Д. В.[A, E, F]

REFERENCES

1. Chalya, P. L., Dass, R. M., Mchembe, M. D., Mbelenge, N., Ngayomela, I. H., Chandika, A. B., Gilyoma, J. M., & Mabula, J. B. (2013). Citywide trauma experience in Mwanza, Tanzania: A need for urgent intervention. Journal of Trauma Management & Outcomes, 7(1), 9. https://doi.org/10.1186/1752-2897-7-9
2. Battle, C. E., Hutchings, H., & Evans, P. A. (2012). Risk factors that predict mortality in patients with blunt chest wall trauma: A systematic review and meta-analysis. Injury, 43(1), 8-17. https://doi.org/10.1016/j.injury.2011.01.004
3. Kane, E. D., Jeremitsky, E., Bittner, K. R., Kartiko, S., & Doben, A. R. (2018). Surgical stabilization of rib fractures: A single institution experience. Journal of the American College of Surgeons, 226(6), 961-966. https://doi.org/10.1016/j.jamcollsurg.2017.11.008
4. Pieracci, F. M., Majercik, S., Ali-Osman, F., Ang, D., Doben, A., Edwards, J. G., … & White, T. W. (2017). Consensus statement: Surgical stabilization of rib fractures rib fracture colloquium clinical practice guidelines. Injury, 48(2), 307-321. https://doi.org/10.1016/j.injury.2016.11.026
5. Bayer, J., Lefering, R., Reinhardt, S., Kühle, J., Südkamp, N. P., Hammer, T., & TraumaRegister DGU. (2017). Severity-dependent differences in early management of thoracic trauma in severely injured patients – Analysis based on the TraumaRegister DGU®. Scandinavian Journal of Trauma, Resuscitation and Emergency Medicine, 25(1), 10. https://doi.org/10.1186/s13049-017-0354-4
6. Scudder, C. L. (1900). The treatment of fractures. WB Saunders.
7. Sillar, W. (1961). The crushed chest: Management of the flail anterior segment. The Journal of Bone and Joint Surgery. British Volume, 43(4), 738-745. https://doi.org/10.1302/0301-620X.43B4.738
8. Coleman, F. P., & Coleman, C. L. (1950). Fracture of ribs: A logical treatment. Surgery, Gynecology & Obstetrics, 90(2).
9. Cohen, E. A. (1955). Treatment of the flail chest by towel clip traction. American Journal of Surgery, 90(3), 517-521. https://doi.org/10.1016/0002-9610(55)90790-x
10. Hagen, K. (1945). Multiple rib fractures treated with a drinker respirator: A case report. Journal of Bone and Joint Surgery, 27(2), 330-334.
11. Heroy, W. W., & Eggleston, F. C. (1951). A method of skeletal traction applied through the sternum in «steering wheel» injury of the chest. Annals of Surgery, 133(1), 135-138. https://doi.org/10.1097/00000658-195101000-00016
12. Baumann, J., Stieglitz, P., Desmonts, J. M., Drutel, P., & Poyart, C. (1967). Traitement des volets thoraciques [Treatment of the flail chest]. Annales de Chirurgie Thoracique et Cardio-Vasculaire, 6(1), 43-52.
13. Garzon, A. A., Seltzer, B., & Karlson, K. E. (1968). Physiopathology of crushed chest injuries. Annals of Surgery, 168(1), 128-136. https://doi.org/10.1097/00000658-196807000-00015
14. Williams, M. H. (1948). Severe crushing injury to the chest: Report of a case having extensive bilateral rib fractures successfully treated by pericostal skeletal traction. Annals of Surgery, 128(5), 1006-1011. https://doi.org/10.1097/00000658-194811000-00020
15. Ginsberg, R. J., & Kostin, R. F. (1977). New approaches to the management of flail chest. Canadian Medical Association Journal, 116(6), 613-615.
16. Relihan, M., & Litwin, M. S. (1973). Morbidity and mortality associated with flail chest injury: A review of 85 cases. The Journal of Trauma, 13(8), 663-671. https://doi.org/10.1097/00005373-197308000-00001
17. Hoyt, J. T. (1901). An apparatus for artificial respiration and for other purposes. The Journal of Physiology, 27(1-2), 48-52. https://doi.org/10.1113/jphysiol.1901.sp000858
18. Carter, B. N., & Giuseffi, J. (1951). Tracheotomy: A useful procedure in thoracic surgery with particular reference to its employment in crushing injuries of the thorax. The Journal of Thoracic Surgery, 21(5), 495-505.
19. Avery, E. E., Morch, E. T., Head, J. R., & Benson, D. W. (1955). Severe crushing injuries of the chest: A new method of treatment with continuous hyperventilation by means of intermittent positive endotracheal insufflation. Quarterly Bulletin. Northwestern University Medical School, 29(4), 301-303.
20. Jones, T. B., & Richardson, E. P. (1926). Traction on the sternum in the treatment of multiple fractured ribs. Surgery, Gynecology and Obstetrics, 42, 283-285.
21. DeBakey, M. E. (1942). The management of chest wounds (Collective review). Surgical Clinics of North America, 22, 873-891.
22. Berry, F. B. (1941). The treatment of injuries to the chest. The American Journal of Surgery, 54(1), 280-288.
23. Schrire, T. (1963). Control of the crushed chest: The use of the «Cape Town Limpet». Diseases of the Chest, 44(2), 141-145. https://doi.org/10.1378/chest.44.2.141
24. Jaslow, I. A. (1946). Skeletal traction in the treatment of multiple fractures of the thoracic cage. American Journal of Surgery, 72(5), 753-755. https://doi.org/10.1016/0002-9610(46)90358-3
25. Gardner, C. E., Jr. (1946). Chest injuries: Application of military experience to civilian practice. The Surgical Clinics of North America, 26, 1082-1094.
26. Constantinescu, O. (1965). A new method of treating the flail chest wall. American Journal of Surgery, 109, 604-610. https://doi.org/10.1016/S0002-9610(65)80014-9

27. Elkin, D. C., & Cooper, F. (1943). Thoracic injuries: Review of cases. Surgery, Gynecology and Obstetrics, 72, 271.
28. Dor, V., Paoli, J. M., Noirclerc, M., Malmejac, C., Chauvin, G., & Pons, R. (1967). L'ostéosynthèse des volets thoraciques: Technique, résultats et indications. À propos de 19 observations [Osteosynthesis of the thoracic wall: Technic, results and indications]. Annales de Chirurgie, 21(15), 983-996.
29. Beltrami, V., Martinelli, G., Giansante, P., & Gentile, K. (1978). An original technique for surgical stabilisation of traumatic flail chest. Thorax, 33(4), 528-529. https://doi.org/10.1136/thx.33.4.528
30. Guernelli, N., Bragaglia, R. B., Briccoli, A., Mastrorilli, M., & Vecchi, R. (1979). Technique for the management of anterior flail chest. Thorax, 34(2), 247-248. https://doi.org/10.1136/thx.34.2.247
31. Landreneau, R. J., Hinson, J. M., Hazelrigg, S. R., Johnson, J. A., Boley, T. M., & Curtis, J. J. (1991). Strut fixation of an extensive flail chest. The Annals of Thoracic Surgery, 51(3), 473-475. https://doi.org/10.1016/0003-4975(91)90871-M
32. Glavas, M., Altarac, S., Vukas, D., Ivancić, A., Drazinić, I., Gusić, N., Celović, R., & Mirković, I. (2001). Flail chest stabilization with palacos prosthesis. Acta Medica Croatica, 55(2), 91-95.
33. Klassen, K. P. (1949). Medullary pegging in thoracotomy incisions. The Journal of Thoracic Surgery, 18(1), 90-96.
34. Crutcher, R. R., & Nolen, T. M. (1956). Multiple rib fracture with instability of chest wall. The Journal of Thoracic Surgery, 32(1), 15-21.
35. Judet, R. (1973). Ostéosynthèse costale [Costal osteosynthesis]. Revue de Chirurgie Orthopédique et Réparatrice de l'Appareil Moteur, 59, 334-335.
36. París, F., Tarazona, V., Blasco, E., Cantó, A., Casillas, M., Pastor, J., París, M., & Montero, R. (1975). Surgical stabilization of traumatic flail chest. Thorax, 30(5), 521-527. https://doi.org/10.1136/thx.30.5.521
37. Labitzke, R., Schmit-Neuerburg, K. P., & Schramm, G. (1980). Indikation zur Thorakotomie und Rippenstabilisierung beim Thoraxtrauma im hohen Lebensalter [Indications for thoracotomy and rib stabilization in thoracic trauma in the aged]. Der Chirurg, 51(9), 576-580.
38. Sánchez-Lloret, J., Letang, E., Mateu, M., Callejas, M. A., Catalán, M., Canalis, E., & Mestres, C. A. (1982). Indications and surgical treatment of the traumatic flail chest syndrome: An original technique. The Thoracic and Cardiovascular Surgeon, 30(5), 294-297. https://doi.org/10.1055/s-2007-1022410
39. Lindenmaier, H. L., Kuner, E. H., & Walz, H. (1990). Die operative Behandlung der Thoraxwandinstabilität [The surgical treatment of thoracic wall instability]. Unfallchirurgie, 16(4), 172-177. https://doi.org/10.1007/BF02588771
40. Voggenreiter, G., Neudeck, F., Aufmkolk, M., Obertacke, U., & Schmit-Neuerburg, K. P. (1996). Behandlungsergebnisse der operativen Thoraxwandstabilisierung bei instabilem Thorax mit und ohne Lungenkontusion [Treatment outcome of surgical thoracic wall stabilization of the unstable thorax with and without lung contusion]. Der Unfallchirurg, 99(6), 425-434.
41. Sales, J. R., Ellis, T. J., Gillard, J., Liu, Q., Chen, J. C., Ham, B., & Mayberry, J. C. (2008). Biomechanical testing of a novel, minimally invasive rib fracture plating system. The Journal of Trauma, 64(5), 1270-1274. https://doi.org/10.1097/TA.0b013e31804a7fd5
42. Swart, E., Laratta, J., Slobogean, G., & Mehta, S. (2017). Operative treatment of rib fractures in flail chest injuries: A meta-analysis and cost-effectiveness analysis. Journal of Orthopaedic Trauma, 31(2), 64-70. https://doi.org/10.1097/BOT.0000000000000750
43. Tanaka, H., Yukioka, T., Yamaguti, Y., Shimizu, S., Goto, H., Matsuda, H., & Shimazaki, S. (2002). Surgical stabilization of internal pneumatic stabilization? A prospective randomized study of management of severe flail chest patients. The Journal of Trauma, 52(4), 727-732. https://doi.org/10.1097/00005373-200204000-00020
44. Wu, W. M., Yang, Y., Gao, Z. L., Zhao, T. C., & He, W. W. (2015). Which is better to multiple rib fractures, surgical treatment or conservative treatment? International Journal of Clinical and Experimental Medicine, 8(5), 7930-7936.
45. Liu, Y., Xu, S., Yu, Q., Tao, Y., Peng, L., Qi, S., Han, H., & Chen, M. (2018). Surgical versus conservative therapy for multiple rib fractures: A retrospective analysis. Annals of Translational Medicine, 6(22), 439. https://doi.org/10.21037/atm.2018.10.12
46. Tang, W. R., Chang, C. C., Wang, C. J., Yang, T. H., Hung, K. S., Wu, C. H., Yen, Y. T., Tseng, Y. L., & Shan, Y. S. (2022). Tailored surgical stabilization of rib fractures matters more than the number of fractured ribs. Journal of Personalized Medicine, 12(11), 1844. https://doi.org/10.3390/jpm12111844
47. Bemelman, M., Poeze, M., Blokhuis, T. J., & Leenen, L. P. (2010). Historic overview of treatment techniques for rib fractures and flail chest. European Journal of Trauma and Emergency Surgery, 36(5), 407-415. https://doi.org/10.1007/s00068-010-0046-5
48. Melnychenko, O. (2023). Evoliutsiia khirurhichnykh metodiv stabilizatsii hrudynno-rebernoho karkasu [Evolution of surgical methods for thoracic cage stabilization]. Perspektyvy ta Innovatsii Nauky, 13(31), 766-773. https://doi.org/10.52058/2786-4952-2023-13(31)-766-773
49. Shaban, Y., Frank, M., Schubl, S., Sakae, C., Bagga, A., Hegazi, M., Gross, R., Doben, A., & Nahmias, J. (2022). The history of surgical stabilization of rib fractures (SSRF). Surgery in Practice and Science, 10, 100084. https://doi.org/10.1016/j.sipas.2022.100084
50. Abd-Elnaim, M. K., El-Minshawy, A., Osman, M. A., & Ahmed, M. M. (2017). Plating versus wiring for fixation of traumatic rib and sternal fractures. Journal of the Egyptian Society of Cardio-Thoracic Surgery, 25(4), 356-361. https://doi.org/10.1016/j.jescts.2017.08.005

Abstract

FROM ANCIENT TIME TO MODERN TECHNOLOGIES: EVOLUTION OF TREATMENT METHODS FOR MULTIPLE RIB FRACTURES

Serhii S. Pitukh[1,2], Vadym G. Getman[1], Arkadiy G. Vysotskyy[1], Dmytro V. Miasnikov[2,3]

[1]Shupyk National Healthcare University of Ukraine, Kyiv, Ukraine
[2]Communal Non-Commercial Enterprise «Kyiv City Clinical Hospital No. 12», Kyiv, Ukraine
[3]Bogomolets National Medical University, Kyiv, Ukraine

Aim. To analyze the historical development of multiple rib fracture treatment.
Materials and methods. Bibliosemantic, comparative and systematic analysis methods were used. An analysis of modern literature, research results and meta-analyses, and archival materials was conducted.
Results. Over the centuries, many methods have been developed to stabilize the chest wall. However, despite the numerous proposed solutions, no method has become definitive. This may have contributed to the popularity of mechanical ventilation as the primary method of treating multiple rib fractures and flail chest. This approach is still considered the most reliable, albeit controversial. Recent published studies indicate the potential for improving therapeutic approaches to the treatment of multiple rib fractures and flail chest, particularly with the introduction of specialized materials for osteosynthesis. Various authors independently confirm that operative treatment of multiple rib fractures reduces ICU stay (10.8 ± 3.4 days in operated patients versus 18.3 ± 7.4 days in non-operated patients; $p<0.05$) and reduces the incidence of pneumonia compared to ventilation support (24% in patients who underwent reconstructive and restorative surgeries versus 77% in patients whose primary treatment was ventilation support; $p<0.05$). Thus, the topic of multiple rib fractures is extremely relevant both in the context of providing emergency care and in the aspect of long-term rehabilitation of patients, highlighting the importance of improving existing diagnostic and therapeutic methods.
Conclusions. Given the fact that there is currently no consensus on the choice of treatment for patients with multiple rib fractures, based on the results of other authors' studies and analyzing their effectiveness, we have concluded that reconstructive-restorative surgeries for multiple rib fractures are extremely necessary and continue to evolve. It has been unequivocally proven that surgical treatment of this pathology significantly improves patient outcomes.

Keywords: **multiple rib fractures, flail chest, chest trauma, history of rib fracture treatment**

Received: 29.01.2025
Accepted: 14.04.2025