УДК 616-001.45-073.7-042.2:355.422
https://doi.org/10.31612/2616-4868.3.2025.16

ОСОБЛИВОСТІ ДЕТЕКЦІЇ СТОРОННІХ ТІЛ МЕТАЛЕВОГО ТА НЕМЕТАЛЕВОГО ПОХОДЖЕННЯ В БІОЛОГІЧНИХ ТКАНИНАХ, ОТРИМАНИХ ВНАСЛІДОК БОЙОВОЇ ТРАВМИ: ОГЛЯД ЛІТЕРАТУРИ

Віктор А. Черняк[1], Дмитро Є. Дубенко[2], Костянтин К. Карпенко[3], Лідія В. Буцька[1,4], Віталій С. Мирона[5], Наталія Ю. Кондратюк[5]

[1]Київський національний університет імені Тараса Шевченка, м. Київ, Україна
[2]КНП «Київська міська клінічна лікарня № 18», м. Київ, Україна
[3]Національний військово-медичний клінічний центр «Головний військовий клінічний госпіталь», м. Київ, Україна
[4]Міжрегіональна академія управління персоналом (МАУП), м. Київ, Україна
[5]Державна наукова установа «Центр інноваційних технологій охорони здоров'я» Державного управління справами, м. Київ, Україна

Резюме

Вступ. Наявність сторонніх тіл в організмі людини часто є результатом травм з порушенням цілісності покривних структур. У бойових умовах фрагменти металу, скла чи інших матеріалів можуть потрапити в організм, що ускладнює діагностику. Металеві об'єкти добре візуалізуються на рентгенографії та КТ, проте неметалеві матеріали, як дерево чи пластик, потребують застосування інших методів візуалізації, таких як УЗД чи МРТ. Підвищення чутливості методів детекції є важливим завданням сучасної медицини. Окремим важливим питанням виявлення сторонніх тіл (СТ) є інтраопераційна їх детекція та навігація. Видалення стороннього тіла, отриманого внаслідок бойової травми, часто є складним технічним завданням, що потребує спеціальних навичок хірурга та високотехнологічного медичного устаткування, що може бути використане під час проведення хірургічного втручання. Таке обладнання має відповідати стандартам медичної безпеки, бути мобільним та зручним у використанні, має бути стійким до множинної стерилізації та впливу агресивних хімічних речовин та біологічних рідин.
Мета. Аналіз сучасних підходів та технологій детекції сторонніх тіл металевого та неметалевого походження в біологічних тканинах, отриманих внаслідок бойової травми.
Результати та обговорення. Для виявлення сторонніх предметів можна використовувати різні методи візуалізації, наприклад, ультразвукове дослідження, традиційну рентгенографію, комп'ютерну томографію або магнітно-резонансну томографію. Видимість сторонніх тіл залежить від взаємодії фізико-хімічних властивостей об'єкта та фізичних явищ, що лежать в основі відповідного способу візуалізації. Загальноприйняті на сьогодні методи є основними інструментами для діагностики СТ, кожен з яких має свої переваги та обмеження. Для точного планування хірургічних втручань необхідно використовувати рентгенографію, УЗД, КТ або МРТ, залежно від ситуації. У випадку складних пошкоджень необхідно використовувати інтраопераційну навігацію для локалізації СТ та мінімізації ризику ускладнень.
Висновки. Розвиток нових методів візуалізації: розвиток виявлення нерентгенконтрастних уламків у вогнепальній рані за допомогою технології шумової емісії, візуалізації і інтраопераційної навігації підвищить ефективність виявлення та лікування пацієнтів із СТ.

Ключові слова: **сторонні тіла, детекція, уламки, травма, рентген-контрастні предмети, ультразвукове дослідження, комп'ютерна томографія, магнітно-резонансна томографія, провідникова анестезія, судини, клінічний маршрут пацієнта**

ВСТУП

Наявність сторонніх тіл (СТ) в організмі людини може бути наслідком їх інвазивного та неінвазивного проникнення. Неінвазивним шляхом потрапляння СТ в організм людини найчастіше є проковтування предметів, які не здатні до перетравлювання в межах шлунково-кишкового тракту, або випадкове

неконтрольоване вдихання СТ. В таких випадках локалізація СТ відповідає механізму їх проникнення та, зазвичай, обмежується межами шлунково-кишкового тракту або дихальних шляхів. В окремих випадках внаслідок несприятливих особливостей конфігурації СТ (форма, розмір, наявність гострих кутів, фізико-хімічна взаємодія з біологічними тканинами), можлива їх міграція поза межі вищевказаних локалізацій з порушенням цілісності навколишніх структур [1], [2], [3].

Інвазивний шлях проникнення СТ передбачає порушення цілісності покривних тканин, передусім, шкіри з наступною міграцією СТ вглиб біологічних тканин. Такий механізм потрапляння СТ в організм людини є наслідком ненавмисного травмування або результатом дії летальної зброї. Остання опція, на жаль, є вкрай актуальною для системи охорони здоров'я України внаслідок військової агресії російської федерації [4].

Повномасштабна війна росії проти України пов'язана із застосуванням зброї високої енергії, що спричиняє тяжкі поранення військовослужбовців і мирного населення. Згідно з даними досліджень, росіяни часто застосовують зброю із високою енергією ураження, наприклад: артилерійські снаряди, крилаті ракети, безпілотники, а також заборонені міжнародним гуманітарним правом експансивні кулі. Застосування таких видів зброї призводить до важких уражень в разі взаємодії з організмом людини. Використання індивідуальних засобів захисту (каски, бронежилети, кевларові захисні елементи) впливає на анатомічний розподіл уражень, отриманих внаслідок бойової травми. В разі використання засобів захисту вогнепальні поранення найчастіше уражають незахищені області тіла, якими є верхні, нижні кінцівки, шия та обличчя [5], [6], [7], [8].

Наявність СТ часто ускладнюється складними ранами та глибокими дефектами м'яких тканин [9]. Ускладнення, викликані СТ, включають запалення, уповільнене або патологічне загоєння та пошкодження навколишніх тканин. Органічні СТ (біологічного походження), такі як частини рослин, можуть спричинити виражене запалення, реакції гіперчутливості або інфекцію [10].

Ураження неорганічними сторонніми тілами ускладнюються розвитком вираженої запальної реакції, розвитком неспецифічної та специфічної (правець) інфекції.

Окремим важливим питанням виявлення СТ є інтраопераційна їх детекція та навігація. Видалення СТ, отриманого внаслідок бойової травми часто є складним технічним завданням, що потребує спеціальних навичок хірурга та високотехнологічного медичного устаткування, що може бути використане під час проведення хірургічного втручання. Таке обладнання має відповідати стандартам медичної безпеки, бути мобільним та зручним у використанні, має бути стійким до множинної стерилізації та впливу агресивних хімічних речовин та біологічних рідин [11], [12].

МЕТА

Проаналізувати, узагальнити, ідентифікувати тренди та висвітлити сучасні підходи і технологічні концепції детекції та просторового виявлення сторонніх тіл металевого та неметалевого походження біологічних тканин, отриманих внаслідок бойової травми на основі аналізу літературних джерел, клінічних настанов, метааналізів, результатів одноцентрових та мультицентрових клінічних досліджень.

МАТЕРІАЛИ ТА МЕТОДИ

На першому етапі дослідження визначено перелік наукових баз даних для проведення літературного пошуку, до яких увійшли PubMed та GoogleScholar. На другому етапі було розроблено критерії відбору публікацій, систематизованих оглядів літератури, результатів клінічних та експериментальних досліджень, клінічних настанов відповідно до мети дослідження. Третім етапом стало визначення ключових слів та термінів, за якими здійснюється науковий пошук в межах визначених наукових баз даних.

Пошук та підбір публікацій, систематизованих оглядів літератури, результатів досліджень виконано за умови наявності наступної термінології в назві, ключових словах або тематично-логічному змісті наукових публікацій: «сторонні тіла», «встановлення наявності сторонніх тіл», «сторонні тіла біологічних тканин», «уламки», «детекція сторонніх тіл металевої природи», «детекція неметалевих сторонніх тіл», «просторове визначення сторонніх тіл», «ультразвукове дослідження + сторонні тіла», «комп'ютерна томографія + сторонні тіла», «магнітно-резонансна томографія + сторонні тіла», «математичні та комп'ютерні моделі для визначення сторонніх тіл», «травма», «мінно-вибухові поранення», «вогнепальні поранення», «уламкове ураження м'яких тканин».

РЕЗУЛЬТАТИ ТА ОБГОВОРЕННЯ

Променева та ультразвукова візуалізація відіграє ключову роль у діагностиці наявності СТ, оскільки клінічне обстеження та анамнез пацієнта можуть бути недостатніми або хибними внаслідок різних обставин. Особливо у випадках множинних СТ візуалізаційні дослідження можуть значно збільшити шанси на успішну детекцію. Окрім покращення показників детекції, візуалізаційні дослідження можуть допомогти в передопераційному плануванні, з урахуванням наявності даних щодо просторового співвідношення СТ з навколишніми анатомічними структурами, тим самим зменшуючи ризик супутнього пошкодження [13].

Для виявлення сторонніх предметів можна використовувати різні методи візуалізації, наприклад, ультразвукове дослідження, традиційну рентгенографію, комп'ютерну томографію або магнітно-резонансну томографію, що зображено на Рис. 1. Видимість сторонніх тіл залежить від взаємодії фізико-хімічних властивостей об'єкта та фізичних явищ, що лежать в основі відповідного способу візуалізації.

Анатомічне розташування може додатково впливати на виявлення, особливо при ультразвуковому дослідженні. Також, деякі методи дослідження, наприклад ультразвукове, мають виражену залежність від ступеня досвідченості та компетентності оператора [13].

В експериментальному дослідженні Восса (2021 рік), в якому були змодельовані варіації наявності СТ у біологічних тканинах на різній глибині, різної форми та різного хімічного складу, було встановлено, що чутливість при виявленні СТ була найвищою при використанні МРТ (97,1%), дещо нижчою при використанні КТ (86,0%), а при використанні рентгенографії становила (61,8%) [13].

Загальна характеристика СТ при використанні різних методів візуалізації наведена на Рис. 2.

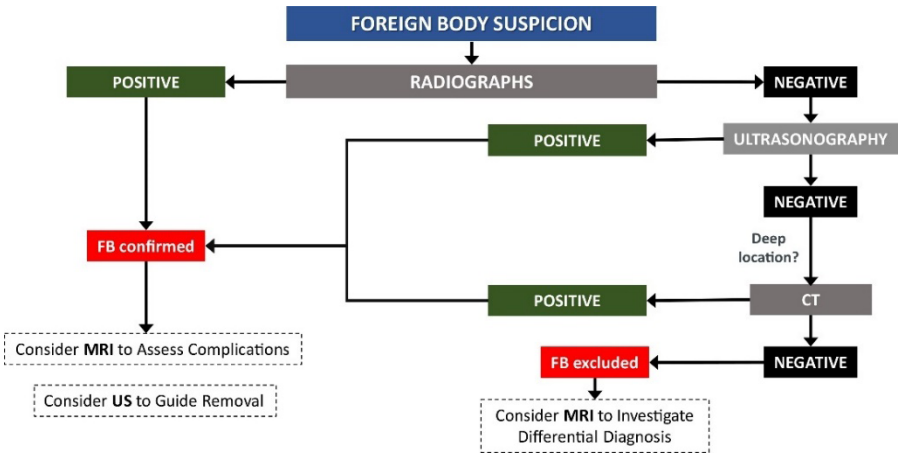

Рисунок 1. Універсальний клінічний маршрут пацієнта із підозрою на наявність СТ [14].

Summary of FB Imaging Findings

Imaging Modality	Type Of FB						
	Metal	Glass	Wood	Plastic	Stone	Calcified Biologic (Sea Urchin Spines)	Noncalcified Biologic (Larvae)
CR	Radiopaque	Radiopaque	Radiolucent	Radiolucent	Radiopaque	Radiopaque	Radiolucent
CT	>3000 HU, except for aluminum	500–1900 HU	50–80 HU	10–20 HU	>1500 HU	Calcium attenuation, but decreases with time because of resorption	Wide window level facilitates identification of the ventilatory tubes
US	Hyperechoic with posterior reverberation	Hyperechoic with posterior reverberation	Hyperechoic with posterior acoustic shadow, reverberation related to gas content	Hyperechoic with posterior reverberation	Hyperechoic with posterior acoustic shadow	Thin linear hyperechoic	Hyperechoic or echogenic Search for larvae movement
MRI	Magnetic susceptibility artifact	Low signal intensity at T1WI and T2WI	Low signal intensity at T1WI and T2WI	Low signal intensity at T1WI and T2WI	Low signal intensity at T1WI and T2WI	Low signal intensity at T1WI and T2WI	Soft-tissue inflammatory mass

Note.—CR = conventional radiography, T1WI = T1-weighted imaging, T2WI = T2-weighted imaging.

Рисунок 2. Характеристика СТ при використанні стандартної рентгенографії, КТ, УЗД та МРТ-досліджень [14].

Використання стандартного рентгенологічного дослідження. Традиційне рентгенологічне дослідження дозволяє виявляти СТ на основі їх хімічної природи, щільності та здатності послаблювати рентгенівські промені. Як правило, чим вища щільність об'єкта та його рентген-контрастність, тим краще він піддається візуалізації [14].

Традиційна рентгенографія є неінвазивним, відносно недорогим, широкодоступним методом візуалізації, який забезпечує високу чутливість, що дозволяє виявити до 80% усіх СТ. Таким чином, традиційна рентгенографія є діагностичним методом першої лінії візуалізації, що можна використати для детекції СТ [14].

Проте для оптимального просторового контролю СТ необхідне виконання принаймні двох проєкційних знімків (наприклад, фронтальний і латеральний), що необхідно для якісної ідентифікації та локалізації СТ,

особливо в умовах перебування СТ поруч з іншими структурами високої щільності [15].

Недоліками традиційної рентгенографії є неможливість візуалізації СТ, які не є рентген-контрастними (наприклад, синтетичні тканини, гума, дерево) та неможливість чіткого просторового співставлення СТ із навколишніми структурами, такими, як судинно-нервові пучки, порожнисті органи [16].

Таким чином, традиційна рентгенографія може бути використана для загального підтвердження наявності СТ, проте, для планування подальшої хірургічної екстракції уламка, необхідні додаткові методи візуалізації, які здатні забезпечити визначення чітких анатомічних орієнтирів, оцінити наявність пошкоджень навколишніх тканин та структур [13].

Використання ультразвукової діагностики. При відсутності візуалізації СТ при виконанні традиційної рентгенографії, доцільним є використання ультразвукового дослідження (УЗД). УЗД має беззаперечну перевагу внаслідок відсутності променевого навантаження на пацієнта та відносної дешевизни свого застосування. Використання УЗД доцільне при поверхневій локалізації СТ та наявності нерентгенконтрастних СТ. Також УЗД може бути використане як засіб інтраопераційної навігації при хірургічній екстракції СТ [14], [17].

Згідно з проведеним метааналізом, загальна чутливість УЗД при візуалізації СТ становить 72% (57%–83%), а специфічність – 92% (88%–95%)[14].

Найчастіше, СТ є гіперехогенними і можуть мати характерні УЗ-ознаки: задню акустичну тінь, артефактне свічення та реверберацію. У разі візуалізації застарілих СТ та при наявності навколишньої запальної реакції, може бути візуалізований гіпоехогенний ореол навколо СТ, який характеризує набряк, абсцес або грануляційну тканину, що збільшує помітність СТ [18], [19].

Оскільки більшість сторонніх тіл теоретично видимі на УЗД (незалежно від хімічної структури), успішна візуалізація залежить від розміру СТ, розташування та осьового вирівнювання СТ по відношенню до датчика. СТ, що знаходяться глибше, аніж 4 см від рівня шкіри є несприятливими для виявлення їх за допомогою УЗД [20].

Згідно з рекомендаціями American College of Emergency Physicians, при пошуковому УЗД варто враховувати наступні деталі: у руках досвідчених спеціалістів, чутливість методу становить 79-100%, а специфічність – 86-100%; розмір стороннього тіла є найважливішим фактором у його виявленні; дуже поверхневі об’єкти важкі для детекції, оскільки хвиля може відбиватись поблизу датчика; такі матеріали, як дерево, скло та пластик мають тенденцію створювати тіні, які будуть візуалізуватись в тканині глибше до стороннього тіла; металеві предмети мають тенденцію створювати реверберацію, артефакти за типом хвоста комети або акустичні тіні; візуалізація СТ найпростіша, коли датчик розташований паралельно об’єкту, тому, якщо це можливо, слід спробувати візуалізувати відповідну область з багатьох кутів [21].

Рисунок 3. Наявність характерної акустичної тіні глибше СТ (металевий уламок).

Використання комп’ютерної томографії. При наявності клінічних показів для діагностичного пошуку СТ можливе використання комп’ютерної томографії (КТ). В разі відсутності адекватної візуалізації при використанні традиційної рентгенографії або ультразвукової діагностики, КТ – є

оптимальним методом для проведення діагностичного пошуку. Також, використання КТ є виправданим у разі глибокої локалізації СТ, необхідності встановлення пошкодження супутніх органів, судин або нервів та визначення анатомічної кореляції між СТ та навколишніми структурами [13, 22].

Згідно з даними досліджень, КТ має значно вищу чутливість, аніж рентгенографія, і є кращим діагностичним способом візуалізації для СТ, що мають пластикову, скляну і кам'яну структуру. Тим не менш, КТ має меншу чутливість у порівнянні з УЗД в разі детекції вкрай малих, поверхневих СТ [23]. Варто зазначити, що при використанні застарілих апаратів та при застосуванні некоректних протоколів дослідження, СТ малих розмірів можуть бути пропущені на КТ внаслідок використання широких (товстих) зрізів при дослідженні або великих проміжків сканування [14, 24].

Нерентгенконтрастні СТ (наприклад, деревина або гума) можуть викликати хибно-негативні результати при виконанні КТ-дослідження або створювати нечітке зображення, що може призвести до хибної інтерпретації результатів. Виконання КТ-дослідження може виявити вторинні ознаки наявності СТ (особливо таких, що мають тривалий час перебування в організмі). До таких ознак слід відносити запалення навколишніх тканин, грануляцію СТ та вторинні зміни структур, що оточують СТ, наприклад, остеомієліт при внутрішньокістковій локалізації СТ [14], [25].

До негативних моментів використання КТ-дослідження для виявлення сторонніх тіл слід віднести високу вартість процедури та створення високого променевого навантаження на пацієнта. Проте, у випадках глибокої локалізації СТ або супутньої травми, особливо, з порушенням цілісності внутрішніх порожнин організму – КТ-дослідження є вкрай важливим елементом виконання адекватного діагностичного маршруту пацієнта [26].

Видалення СТ із кінцівок краще проводити з використанням реґіонарних методів анестезії у комплексі з УЗ-навігацією, адже дані методики дозволяють більш ефективно нівелювати хірургічний стрес, у порівнянні із тотальною внутрішньовенною анестезією або місцевою анестезією. Оскільки блокада безпосередньо впливає на нерв, який іннервує ділянку СТ, для реґіонарної анестезії під УЗ-контролем доцільним є застосування невеликої кількості місцевого анестетика, що забезпечує можливість контактувати з пацієнтом під час проведення процедури, що, в свою чергу, дозволяє контролювати можливість виникнення токсичного ефекту від дії надмірної кількості анестетика. Аналгетичний ефект після видалення зберігається протягом тривалого часу, що дозволяє мінімізувати використання наркотичних анальгетиків та нестероїдних протизапальних засобів, що своєю чергою призводить до нівелювання небажаних побічних ефектів даних лікарських засобів [27, 28].

Кількість ліжко-днів у хворих із варикозною хворобою у післяопераційному періоді в обох групах істотно не відрізнялися.

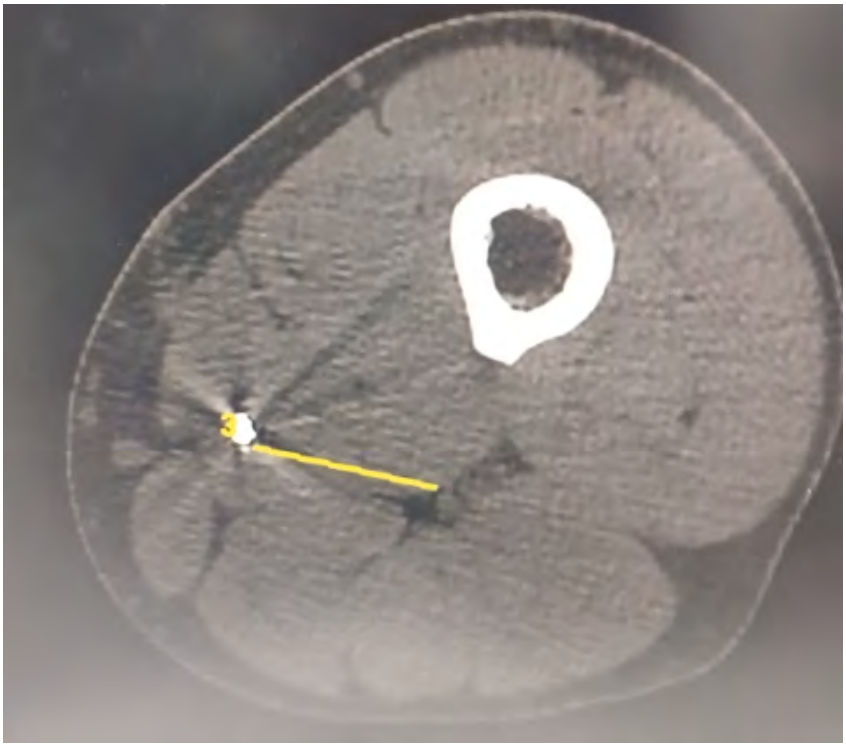

Рисунок 4. КТ стегна у пацієнта з СТ (металевий уламок розмірами 0,8х0,9 см).

Використання магнітно-резонансної томографії. Магнітно-резонансна томографія (МРТ) забезпечує один з найкращих рівнів візуалізації м'яких тканин та СТ серед всіх методів досліджень. Проте, МРТ – є дорогим методом діагностики, що лімітує його рутинне використання. Одним з найбільших недоліків МРТ для візуалізації СТ, що отримані внаслідок бойової травми є неможливість або обмеження його використання при наявності СТ металевої природи. Саме СТ металевої природи найчастіше зустрічають у пацієнтів, що отримали вогнепальне поранення. Проте, в разі наявності нерентгенконтрастних СТ, або СТ, що мають неметалеву структуру, виконання МРТ може бути максимально інформативним [13], [14], [26].

ВИСНОВКИ

Важливість візуалізації: Сучасні методи візуалізації є основними інструментами для діагностики сторонніх тіл в організмі. Кожен з них має свої переваги та обмеження залежно від типу та розташування СТ.

Вибір методу візуалізації: Для первинної діагностики найбільш ефективним є рентгенографічне дослідження, але для точнішого планування хірургічного втручання необхідно застосовувати додаткові методи, такі як УЗД, КТ або МРТ, залежно від конкретної ситуації.

Значення інтраопераційної навігації: У разі складних пошкоджень або важких поранень необхідно використовувати інтраопераційну навігацію, що дасть змогу точніше локалізувати сторонні тіла і мінімізувати ризик ускладнень під час хірургічного втручання.

Необхідність розвитку нових методів: Попри наявність сучасних візуалізаційних методів, розвиток нових технологій і методів інтраопераційної діагностики є важливим напрямком для підвищення точності та ефективності виявлення сторонніх тіл у пацієнтів, особливо в умовах бойових травм. Особливо цікавим і перспективним видається розвиток досліджень щодо виявлення нерентгенконтрастних уламків у вогнепальній рані за допомогою технології шумової емісії.

Перспективи подальших досліджень полягають у розробці більш точних та доступних методів візуалізації, а також удосконаленні технологій інтраопераційної навігації, що може значно поліпшити діагностичні можливості та результати лікування пацієнтів із сторонніми тілами.

Так, в подальшому, слід скористатися найпростішим зондом для виявлення сторонніх частинок у тілі, що складається з зондового щупа, який разом із захисною оболонкою стикається із чутливою мембраною мікрофонного капсулю та закріплюється на тримачі.

Впровадження такої технології шумової емісії та відповідного методу з пошуку у вогнепальній рані сторонніх уламків, з можливістю їхнього швидкого і безпечного видалення на етапі первинної хірургічної обробки є перспективним напрямком подальшого прикладного наукового пошуку.

ФІНАНСУВАННЯ ТА КОНФЛІКТ ІНТЕРЕСІВ

Конфлікту інтересів немає. Автори гарантують, що вони не отримували жодних винагород у будь-якій формі, здатних вплинути на результати роботи.

Робота виконана в рамках реалізації проєкту з виконання наукових досліджень і розробок «Розробка інноваційного портативного пристрою для виявлення уламків в рані, включаючи нерентгенконтрастні» (конкурс «Наука для зміцнення обороноздатності України», Національний фонд досліджень України. За договором від «03» березня 2025 року № 105/0145 на виконання грантової підтримки НФДУ).

ДОТРИМАННЯ ЕТИЧНИХ НОРМ

У дослідженні не використовувалися особисті дані пацієнтів, пацієнти або тварини не залучались для виконання завдань дослідження, дизайн наукової роботи не потребував додаткового затвердження та оцінки комітетом з етики та безпеки проведення наукових досліджень. Авторами дотримано норми етики наукового цитування. У посиланнях на першоджерела вказані такі дані: назва, видання, рік, том, випуск і номери сторінок.

ВНЕСОК АВТОРІВ

Черняк В. А.[A, E, F]
Дубенко Д. Є.[B, D, A]
Карпенко К. К.[B, D]
Буцька Л. В.[B, E]
Мирона В. С.[E]
Кондратюк Н. Ю.[E, F]

REFERENCES

1. Ulas, A. B., Aydin, Y., &Eroglu, A. (2022). Foreign body aspiration sin children and adults. American Journal of Surgery, 224(4), 1168-1173. https://doi.org/10.1016/j.amjsurg.2022.05.032

2. Crane, M. D. (2019). Foreign body aspiration. JAAPA, 32(7), 48-49. https://doi.org/10.1097/01.JAA.0000558368.93609.08
3. Emeka, C. K., Chukwuebuka, N. O., & Tochukwu, E. J. (2023). Foreign body in the gastrointestinal tracts in children: A tertiary hospital experience. African Journal of Paediatric Surgery, 20(3), 224-228. https://doi.org/10.4103/AJPS.AJPS_148_20
4. Quinn, J., et al. (2024). Pre hospital lessons from the war in Ukraine: Damage control resuscitation and surgery experiences from point of injury to Role 2. Military Medicine, 189(1-2), 17-29. https://doi.org/10.1093/milmed/usad253
5. Achatz, G., et al. (2024). Challenge of limb care after violence and war with a special focus on imaging procedures. Unfallchirurgie (Heidelberg, Germany, 127(7), 515-521. https://doi.org/10.1007/s00113-024-01449-7
6. Lurin, I., et al. (2024). Management of severed efects of humer usin combat patients in jured in Russo-Ukrainian war. Injury, 55(2). https://doi.org/10.1016/j.injury.2023.111280
7. Lurin, I., et al. (2023). Retrieval of ferromagnetic fragments from the lung using video-assisted thoracoscopic surgery and magnetic tool: A case report of combat patient injured in the war in Ukraine. International Journal of Emergency Medicine, 16(1). https://doi.org/10.1186/s12245-023-00527-8
8. Gybalo, R. V., et al. (2022). Retained bullet in the neck after gunshot wounds to the chest and arm in combat patient injured in the war in Ukraine: A case report. International Journal of Surgery Case Reports, 99. https://doi.org/10.1016/j.ijscr.2022.107658
9. Golovko, S., et al. (2023). Penetrating gunshot wounds to the penis: A case report of combat patient injured in the war in Ukraine. International Journal of Emergency Medicine, 16(1). https://doi.org/10.1186/s12245-023-00481-5
10. Rupert, J., Honeycutt, J. D., &Odom, M. R. (2020). Foreign bodies in the skin: Evaluation and management. American Family Physician, 101(12), 740-747. Accessed November 16, 2024. [Online]. Available: https://www.aafp.org/pubs/afp/issues/2020/0615/p740.html
11. Campbell, E. A., &Wilbert, C. D. (2023, July). Foreign body imaging. Stat Pearls. Retrieved November 16, 2024, from [https://www.ncbi.nlm.nih.gov/books/NBK470294/]
12. Formanchuk, A. M., et al. (2023). Treatmentofcombatgunshotshrapneltraumaoflargedefectsofthesofttissuesofthelowerextremitieswithplasticsurgeryincombinationwithvacuum-assistedwoundclosure (VAC). Wiadomości Lekarskie, 76(5 pt 2), 1167-1172. https://doi.org/10.36740/WLEK202305205
13. Voss, J. O., et al. (2021). Detect ability of foreign body materials using X-ray, computed tomography, and magnetic resonance imaging: A phantom study. European Journal of Radiology, 135, 109505. https://doi.org/10.1016/J.EJRAD.2020.109505
14. Carneiro, B. C., etal. (2020). Multimodality imaging of foreign bodies: New insights into old challenges. Radiographics, 40(7), 1965-1986. https://doi.org/10.1148/rg.2020200061
15. Yin, M., et al. (2022). Subcutaneouslow-densityforeignbodiesdetectionviagrating-basedmultimodal X-rayimaging. JournalofDigitalImaging,35(2), 365-373. https://doi.org/10.1007/S10278-021-00569-5/FIGURES/6
16. Hellbach, K., etal. (2018). Improved detection of foreign bodies on radiographs using X-ray dark-field and phase-contrast imaging. Investigative Radiology, 53(6), 352-356. https://doi.org/10.1097/rli.0000000000000450
17. White, R. Z., Rezaian, P., Parasuramar, A., &Sampson, M. J. (2022). Ultrasound-assisted foreign body extraction (U-SAFE): Review of technique and technical pearls. Journal of Medical Imagingand Radiation Oncology, 66(3), 362-369. https://doi.org/10.1111/1754-9485.13313
18. Callegari, L., et al. (2009). Ultrasound-guided removal of foreign bodies: Personal experience. European Radiology, 19(5), 1273-1279. https://doi.org/10.1007/S00330-008-1266-5
19. Davae, K. C., Sofka, C. M., DiCarlo, E., &Adler, R. S. (2003). Value of power Doppler imaging and the hypoechoic Hal roentgenographic detection of foreign bodies: Correlation with histopathologic findings. Journal of Ultrasound in Medicine, 22(12), 1309-1313. https://doi.org/10.7863/JUM.2003.22.12.1309
20. Kiely, J. (2019). The use of ultrasound guidance for foreign body removal. Journal of Plastic, Reconstructive & Aesthetic Surgery, 72(5), 848-862. https://doi.org/10.1016/J.BJPS.2018.12.009
21. Foreign body localization. (2024). Sonoguide. November 17, 2024, from https://www.acep.org/sonoguide/procedures/foreign-bodies
22. Yoon, J. H., et al. (2015). Detection of an accidentally implanted wooden foreign body using CT: case report and literature review, 39(1), 158-160. https://doi.org/10.1016/J.CLINIMAG.2014.08.001
23. Boyse, T. D., Fessell, D. P., Jacobson, J. A., Lin, J., Van Holsbeeck, M. T., &Hayes, C. W. (2001). US ofsoft-tissueforeignbodiesandassociatedcomplicationswithsurgicalcorrelation. Radio graphics, 21(5), 1251-1256. https://doi.org/10.1148/RADIOGRAPHICS.21.5.G01SE271251
24. Jarraya, M., et al. (2014). Multi-modality imaging of foreign bodies of the musculoskeletal system. AJR American Journal of Roentgenology, 203(1). https://doi.org/10.2214/AJR.13.11743
25. Aras, M. H., etal. (2010). Comparison of the sensitivity for detecting foreign bodies among conventional plain radiography, computed tomography and ultrasonography. Dent maxillofacial Radiology, 39(2), 72-78. https://doi.org/10.1259/DMFR/68589458
26. Javadrashid, R., etal. (2015). Visibility of different foreign bodies in the maxillofacial region using plain radiography, CT, MRI and ultrasonography: An in-

vitro study. Dent maxillofacial Radiology, 44(4). https://doi.org/10.1259/dmfr.20140229
27 Черній, В., Мирона, В., & Гупало, Ю. (2024). Вибір методу анестезії при гібридних ангіопластиках. клінічне спостереження. PAIN, ANAESTHESIA & INTENSIVE CARE, (3(108), 44-51. https://doi.org/10.25284/2519-2078.3(108).2024.310500
28. Cherniy VI, Myrona VS. Comparison of the effectiveness of regional anesthesia under ultrasound guidance and tumescent anesthesia in the application of modern surgical treatment methods for chronic venous disease of the lower extremities. Wiad Lek. 2024;77(11):2140-2147. doi: 10.36740/WLek/197147. PMID: 39715108.

Abstract

DETECTION OF METALLIC AND NON-METALLIC ORIGIN FOREIGN BODIES IN BIOLOGICAL TISSUES OBTAINED AS A RESULT OF MILITARY TRAUMA: A LITERATURE REVIEW

Viktor A. Chernyak[1], Dmytro Ye. Dubenko[2], Kostiantyn K. Karpenko[3], Lidiia V. Butska[1,4], Vitalii S. Myrona[5], Nataliia Yu. Kondratiuk[5]

[1]Taras Shevchenko National University of Kyiv, Kyiv, Ukraine
[2]Kyiv City Clinical Hospital No. 18, Kyiv, Ukraine
[3]National Military Medical Clinical Center «Main Military Clinical Hospital», Kyiv, Ukraine
[4]Interregional Academy of Personnel Management (IAUP), Kyiv, Ukraine
[5]State Institution of Science «Center of innovative healthcare technologies» State Administrative Department, Kyiv, Ukraine

Introduction. The presence of foreign bodies in the human body is often the result of injuries with a violation of the integrity of the integumentary structures. In combat conditions, fragments of metal, glass or other materials can enter the body, which complicates diagnosis. Metal objects are well visualized on radiography and CT, but non-metallic materials, such as wood or plastic, require the use of other imaging methods, such as ultrasound or MRI. Increasing the sensitivity of detection methods is an important task of modern medicine. A separate important issue in the detection of foreign bodies (FB) is their intraoperative detection and navigation. Removal of a foreign body resulting from combat trauma is often a complex technical task that requires special skills of the surgeon and high-tech medical equipment that can be used during surgical intervention. Such equipment must meet medical safety standards, be mobile and convenient to use, and must be resistant to multiple sterilizations and exposure to aggressive chemicals and biological fluids.
Aim. Analysis of modern approaches and technologies for detecting foreign bodies of metallic and non-metallic origin in biological tissues resulting from combat trauma.
Results and discussion. Various imaging methods can be used to detect foreign objects, such as ultrasound, conventional radiography, computed tomography, or magnetic resonance imaging. The visibility of foreign bodies depends on the interaction of the physicochemical properties of the object and the physical phenomena underlying the corresponding imaging method. The currently accepted methods are the main tools for diagnosing FB, each of which has its own advantages and limitations. For accurate planning of surgical interventions, it is necessary to use radiography, ultrasound, CT, or MRI, depending on the situation. In the case of complex injuries, intraoperative navigation should be used to localize the FB and minimize the risk of complications.
Conclusions. Development of new imaging techniques: Development of non-radioactive fragments detection in gunshot wounds using noise emission technology, imaging and intraoperative navigation will increase the efficiency of detection and treatment of patients with FB.

Keywords: **foreign bodies, detection, fragments, trauma, X-ray contrast objects, ultrasound examination, computed tomography, magnetic resonance imaging, conductor anaesthesia, vessels, clinical route of the patient**

Received: 25.11.2024
Accepted: 17.02.2025